鼓室成形再手術における耳珠軟骨の利用

柳原 尚明・丘村 熙・暁 清文・玉貫真比古

Tragal Cartilage Graft Tympanoplasty Utilized for Reoperative Procedure

Naoaki Yanagihara, Hiroshi Okamura, Kiyofumi Gyo, Masahiko Tamaki.
(Ehime Univ.)

Tragal cartilage graft tympanoplasty was performed on 23 ears in which previous tympanoplasties or radical mastoidectomy had been unsuccessful. The operation was limited to ears having an aerated cavity around the Eustachian tube orifice and the patent tube. There was granulation tissue with or without cholesteatoma in the athelectatic posterior half of the tympanic cavity and the mastoid. After re-exploring the mastoid cavity, all the residual air cells were eradicated using a diamond bur, and white healthy cortical bone was exposed in all dimensions of the cavity. Pathology around the stapes was cleared but the mucosa in the tympanic cavity remained untouched. The facial buttress and the bony posterior ear canal were lowered as much as possible. If superstructure of the stapes was missing, the cartilage prosthesis was placed on the footplate. The tragal cartilage was fashioned to fit the tympanic annulus anteriorly and the facial canal posteriorly and was placed to seal the tympanic cavity exactly. In five ears, the mastoid cavity was obliterated by an anterior pedicle temporalis muscle flap. The follow-up study from one to seven years confirmed that the smoothly surfaced mastoid cavity dried perfectly in all ears. There was neither adhesion nor a retraction pocket. Epithelial debris or crust was scanty. In 13 ears, postoperative hearing remained within 30 dB, and in 8 ears it improved more than 15 dB. In two ears, hearing deteriorated more than 15 dB postoperatively. Our experiences have proved that the use of the tragal cartilage is beneficial for recostruction of the middle ear in selected cases in which reoperation was required and its advantages are; (1) accessibility in the operative site, (2) availability in an adequate amount, (3) excellent contour and thickness, (4) adequate stiffness and elasticity, and (5) excellent survival capacity without producing tissue reaction and adhesion.

軟骨は血液の供給が無くとも，組織液の拡散と吸収によって栄養が可能である．また，移植に際して組織反応が少ない，などの理由で鼓室成形術の適当な材料として，耳小骨連鎖再建，鼓膜形成，外耳道形成などに利用されている．軟骨の採取部位としては耳介，耳珠，鼻中隔などが挙げられるが，術野に近く，十分の大きさの弾性軟骨が容易に得られるという点で，耳珠は特に優れた部位

愛媛大学医学部耳鼻咽喉科学教室（主任：柳原尚明教授）

である．我々は昭和45年より耳珠軟骨を色々の形で鼓室成形術に利用しているが，特に中耳根治手術，Wullstein 原型Ⅲ型鼓室成形術後の再手術例に利用して，満足すべき結果を得たので報告し，軟骨鼓室成形術の知見に補遺する．

耳珠軟骨の採取

耳珠軟骨を採取するには耳珠外縁に皮切を加え，軟骨の外縁を露出した後，その前後面を鋭的に剝離すれば，簡単に採取出来る．軟骨，軟骨膜の採取法，その利用方法については Goodhill[1] によって詳しく述べられているので，ここでは省略するが，耳珠軟骨を全部採取しても美容上問題となる変形は起らないという彼の記載は訂正を要する．耳珠軟骨を全部採取すると，耳珠の高まりは消失し，外耳道入口部は変形する．髪でごまかせる女性の場合は良いが，男性の場合はかなり目立つし，これを苦にする場合もあるので，採取後の変形は出来るだけ避けるべきである．面倒でも以下の様な注意が要る．

（i）皮切は耳珠の外縁に沿うのでなく，やや内方，外耳道よりに加え，瘢痕が外耳道側に来る様にする．

（ii）外耳道前壁は前方に凸となっており，しかも入口部に近い皮膚，皮下組織は薄い．耳珠軟骨後面の剝離に際しては，耳珠軟骨に沿って深部に進む様に心掛けないと外耳道前壁皮膚を損傷する．

（iii）耳珠軟骨の採取に際してその外縁3㎜程度を橋状に残すか，採取した軟骨と同形の同種軟骨，通常，70%アルコールに保存した鼻中隔軟骨を埋入む．

以上の注意を払えば，術後に変形を残す事なく，鼓膜 flap，外耳道形成 flap，更にコルメラ作製に要する十分な大きさの軟骨片の採取が可能である．

耳珠軟骨 Flap によるⅢ型鼓室成形術

手術適示

中耳根治手術後，根治的乳突削開鼓室成形術後の耳漏再発例においてしばしば見られる鼓室所見を，図―1，2に示した．すなわち，(i) 真珠腫，または肉芽などの病変は卵円窓周辺，鼓室洞，顔神陥凹附近に比較的限局している，(ii) 鼓室岬には上皮が癒着している，(iii) 耳管口を含んで比較的健常な粘膜に覆われた空洞を形成している，などである．病変を清掃し，耳管口を開放すると，図1―3，4の様になる．すなわち鼓室前縁には鼓膜輪が残っており，耳管口は開存し，鼓室岬前半の粘膜は残存している．鼓室後半の骨面は露出しており，あぶみ骨はその上部構造が残存している場合も，消失している場合もある．

以上の様な症例に筋膜や軟骨膜を用いる鼓室成形術を行っても，筋膜は露出した骨面に癒着し，鼓室洞，卵円窓部に pocket が形成され，耳

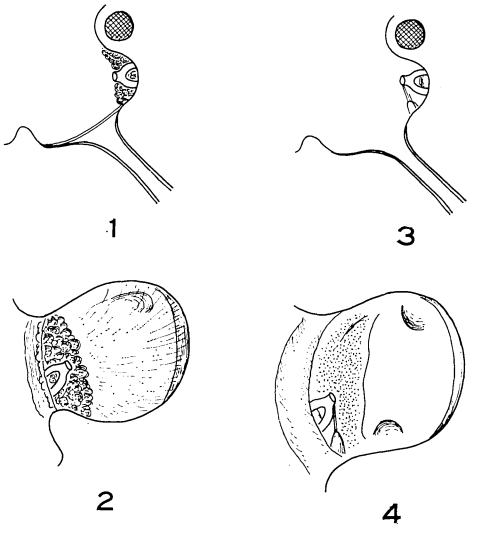

図1　耳珠軟骨 flap によるⅢ型鼓室成形術の適応となる鼓室所見

漏再発の因を作る．聴力の改善は得られたとしても一時的で，漸次元のレベルに戻る．flap の骨面への癒着を防止し，含気性鼓室を確保し聴力を改善するには，シリコン板を鼓室に留置し，段階的鼓室成形術を行うか，軟骨板を鼓膜 flap として用いる，の二通りの方法が考えられる．

段階的鼓室成形術を行う場合は当然，もう一度，手術を行わねばならない．すでに過去において手術を受けておる症例であるので，出来れば一度の手術で済ましたい．軟骨を利用した場合，retraction を起す心配は先ずない．これによる真珠腫の再発をより確実に防止する事が出来る．またあぶみ骨の上部構造が消失している場合は，軟骨コルメラによる形成を行う必要がある．乳突腔の状態が良ければ軟骨による外耳道形成も可能である，などの理由より耳珠軟骨 flap による鼓室成形術が適法である場合が多い．

但し，耳管口より下鼓室にかけて肉芽性炎症があり，この部位の清掃を要する例，真珠腫により上鼓室内壁の骨破壊の強い例では，段階的鼓室成形術か中耳根治手術を適用すべきである．また耳管通気度不良の場合も本法の適用外である事は言うまでもない．

手術手技

耳後切開により乳突腔を開放する．乳突腔は上皮化していてもこれを剝離除去し，乳突蜂巣の病巣遺残の有無を点検する．乳突蜂巣の遺残は後方では隅角部より迷路の後を通って錐体尖に至る蜂巣，下方では乳突先端より顔面神経深部蜂巣(閾達蜂巣)，上方では顔面神経と上半規管の間の蜂巣，などに認らめれる事が多い（図2－1）．病変遺残があれば顕微鏡下にことごとくこれを除去する．骨削開はドリルを用いて行い，削開に際しては常に多量の生理的食塩水で術野を洗滌，吸引する．極く小さい蜂巣でも病変遺残があれば術後の上皮化が障害されるので，極小ダイアモンドで蜂巣をことごとく清掃するように努める．

殆んど全例において橋の削除が不十分である．特に顔面神経スポルン（Facialissporn）が高く残っている事が多い（図2－1）．これを十分に低くし，アディツスを拡大し，外耳道と乳突腔が滑かに移行する様にダイアモンドバーで削り上げる（図2－2）．術後良好な聴力を得るためには顔面神経錐体部のピンクラインが出るまで顔面神経スポルンを低く削除し，あぶみ骨頭が軟骨弁と確実に接触するようにする事が重要である．またこの処置は facial recess に取残し易い病的蜂巣の清掃を確実にし，外耳道からの上皮化を速やかに完全にするためにも有意義である．顔面神経鼓室部を明視下において，ダイアモンドバーを使用すれば，上記の処置で顔面神経の損傷を起す事は無い．

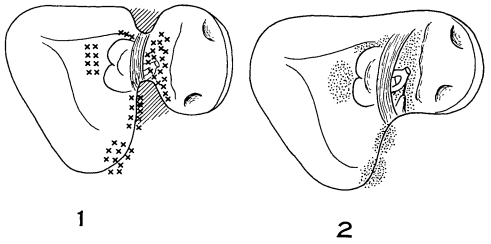

図2　病巣の遺残とその処理

あぶみ骨上部構造が全部明視しうるよう，周囲の病巣を清掃する．鼓室粘膜は可能な限りこれを保存する．前方では鼓膜輪を鼓膜溝より剝離し，外耳道前壁皮膚も剝離挙上しておく．ついで軟骨弁を前方では鼓室溝に，後方では顔面神経管を覆うように形成して鼓室を閉鎖する（図3－2）．剝離挙上した鼓膜輪前半と外耳道皮膚を元に戻し，軟骨弁前縁を覆うようにする．

耳珠軟骨は後方に凹に軽く弯曲している．凹になった面を外耳道側に凸面を鼓室側に置くとうまく収まる．術後の形状も適当にコーン型を呈してくる．もし軟骨弁のみで鼓室を閉鎖出来ない場合は，鼓室側の軟骨膜を剝離して軟骨膜を顔面神経管にかけるようにすると良い（図3－3）．

あぶみ骨上部構造が消失しているが，足板の可動性がある場合は，図4－1のように軟骨の

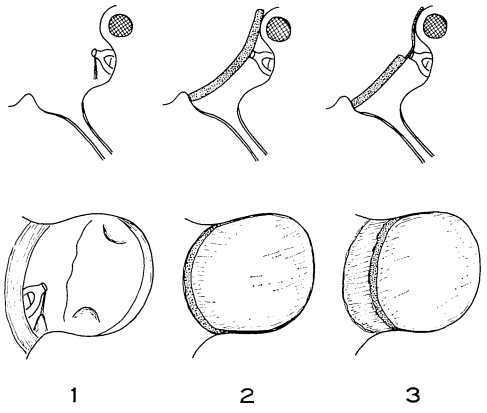

図3　軟骨弁，軟骨，軟骨膜弁による鼓室成形

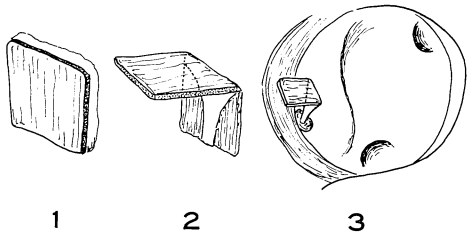

図4　耳珠軟骨による耳小骨形成

一部を採り，一面の軟骨膜を図4－2の様に剝離し，T字型コルメラを作製する．図4－3に示す様に剝離して軟骨膜を顔神管にかけ，コルメラを固定した後に軟骨－軟骨弁で鼓室を形成する．

鼓室内にはゼルフォーム，ゼルフィルムなどを一切使用しない．

乳突部の骨病変が完治しているか，完全に除去された場合で，乳突腔が大きく上皮化に時を要すると思われる場合は anterior pedicle の側頭筋弁を作製し，乳突充填術を行う．

手術成績

術後経過を1年以上観察し得た症例は 18 例で，観察期間の最も永い例は7年を経過している．18例の内訳は再手術例15例，過去2回手術を受けたもの1例，過去3回手術を受けたもの2例である．

移植耳珠軟骨は術後しばらくは厚ぼったい感じがあるが，次第に灰白色の緊張した膜となる．術創の上皮化の難渋した例，耳漏の再発，真珠腫の再発例はない．鼓室・乳突腔は凹凸の無い滑な空洞として形成され，術後に痂疲が附着したり，湿潤したりする事はない．また手術の合併症と考えられるものは経験していない．

あぶみ骨上部構造の存在した12例の聴力成績を図5に，あぶみ骨上部構造が消失し，軟骨コルメラを使用し，Ⅳ型変法を行った6例の聴力成績を図6に示した．全症例共1年以上経過を観察したもので，最も永いものでは7年間を経過している．18例のうち聴力の著明に悪化したものは1例（5.6%）で，本法は適応を守れば

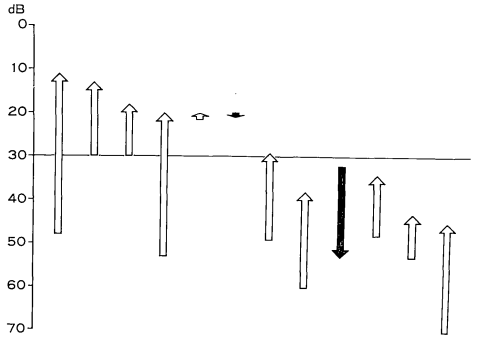

図5　Ⅲ型鼓室成形術の術後聴力

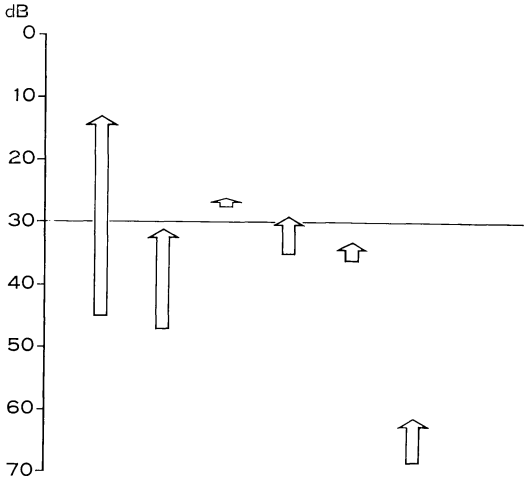

図6　Ⅳ型変法鼓室成形術の術後聴力

安全性の高い手術であるといえる．聴力の変動が 10 dB 以内のもの6例（33.3%），10～15 dB の改善3例（16.7%），15 dB 以上改善8例（44.4%）であり，気導聴力が 15 dB 以上改善したもの，30 dB 以内に止まるものを成功例とすると18例中13例は成功で，72%の成功率である．症例は過去に手術を受けた再発例であり，鼓室成形を行うための条件としては不良例である事を考えに入れると，この成績は決して悪くない．

耳珠軟骨による鼓室・外耳道形成

再手術例において，耳小骨連鎖が残されていて，鼓室粘膜が健常に近く，保存しうる様な場合には，耳珠軟骨，軟骨膜を利用して，外耳道鼓室成形を行うことが出来る．すなわち乳突腔は側頭筋により充填し，外耳道後壁は軟骨で形成し，鼓膜は軟骨に附着した軟骨膜により形成する．これによりほぼ自然の形態に近い外耳道鼓室を形成する事が出来る．図7は本法の概要と，術後聴力成績である．術前の病変が軽度であるため術前聴力が良好であるものが多く，全例，術後聴力は 30 dB 以内に止っているが，1例において有意の悪化を見た．

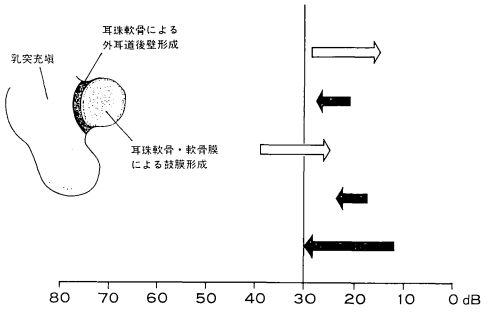

図7　耳珠軟骨による鼓室，外耳道形成の概略と，術後聴力

考　　按

軟骨は血行が無くても，組織液の拡散と吸収によって栄養が可能であり，移植に際して組織反応が少く，自家軟骨をコルメラ型耳小骨として鼓室に移植した場合，吸収されることなく生存する事が組織学的に認められている[2]．特に耳珠軟骨は，術野の近くにあって採取が容易である．十分な大きさがある．厚さ，形態が適当で中耳の形成に利用し易い，生着性が良い，化骨の傾向がない，などの特徴があり，利用価値が高い．1967年，Goodhill[1)3)] により耳珠軟骨による鼓室成形術が発表されて以来，Waltner[4)]，Shea and Glasscock[5)]，James and Spencer[6)]，Saraceno[7)]等，Altenau and Sheehy[8)] などは耳小骨連鎖再建に，McCleve[9)]，Szpuner[10)]等は外耳道後壁形成に耳珠軟骨を利用して好成績を挙げたと報告し，近年益々その優用性が認識されつつある．耳珠軟骨を鼓膜 flap として，またコルメラとして使用した著者等の経験でも，生着性は良好で機能的結果も優れたものである事が確認された．

筋膜と耳介軟骨とを併用した鼓室成形術を1967年に発表した Heermann[11)] は，16年間経過した症例から，筋膜は薄くなり，萎縮の傾向を示すが，軟骨は全く変化を示さなかった．また耳管機能不全のある場合，筋膜は内陥，癒着しいわゆる retraction pocket を形成するが，軟骨にはその傾向は無かったことを知り，過去7年間は軟骨のみを鼓室成形術に使用していると報告している[12)]．

中野は中耳根治手術，鼓室成形術後，耳漏停止を見ない例に，耳介軟骨を鼓膜弁として利用する手術を行い耳漏の停止に成功したと述べ，本法による聴力改善は6ケ月以上を要することを報告した[13)14)]．

耳珠軟骨によるⅢ型又はⅣ型変法鼓室成形を行う利点は，移植軟骨はそのまま原位置を保持し，癒着や retraction pocket を形成しない事が先ず挙げられる．顔面神経スポルンを充分

低くし，外耳道下壁から乳突腔になめらかに移行するように骨削開を行うこと，顕微鏡下に見られる蜂巣は，すべてダイアモンドバーで開放除去すること，術野に凹凸不整な部分を作らないこと，などに留意して適応となる症例を選んで本法を行えば，機能的にも形態的にも満足すべき結果が得られる．

中耳根治手術，鼓室成形術後に耳漏の停止していない例は少なくない．この様な例では，対側耳が健常であれば，先ず炎症の治癒が確実に得られる手術方法，真珠腫があれば再発の無い安全な手術方法を選ぶべきであり，複雑な手技を要する形成法よりは本法のような単純な方法が良い結果をもたらす例が少なくない事を認識すべきである．

結　　語

中耳根治手術，鼓室成形術の再手術例に，耳珠軟骨を鼓膜弁およびコルメラとして使用するⅢ型，Ⅳ型変法鼓室成形術について述べた．本法により全例に耳漏の停止をみた．1～7年間の術後観察を行った18例のうち，気導聴力が15 dB以上改善したもの，30 dB以内に止め得たものは13例で72％の成功率であった．

参　考　文　献

1) Goodhill, V.: Tragal perichondrium and cartilage in tympanoplasty. Arch Otolaryngol. 85：480～491, 1967.
2) Don, A., and Linticum, F. H.: The fate of cartilage grafts for ossicular reconstruction in tympanoplasty. Ann Otol. 84：187～191, 1975.
3) Harris, I., and Goodhill, V.: Functional viability of tragal cartilage autografts in tympanic surgery. Laryngoscope 77：1191～1203, 1967.
4) Waltner, J. G.: Cartilage tympanoplasty. Ann Otol. 75：1117～1123, 1966.
5) Shea, M. C., and Glasscook, III M. E.: Tragal cartilage as an ossicular substitute. Arch Otolaryngol. 86：308～317, 1967.
6) James T., and Spencer, Jr.: The use of tragal cartilage in ossicular reconstruction. Laryngoscope 86：224～229, 1976.
7) Saraceno, C. A., Gray W. C., and Blanchard C. L.: Use of tragal cartilage with the total ossicular replacement prosthesis. Arch Otolaryngol. 104：213, 1978.
8) Altenau, M. M., and Sheehy J. L.: Tympanoplasty: Cartilage prosthesis-A report of 564 cases. Laryngoscope 88：895～904, 1978.
9) McCleve, D. E.: Tragal cartilage reconstrution of the auditory canal. Arch Otolaryngol. 90：271～274, 1969.
10) Szpunar, J.: Reconstruction of middle ear with old radical cavity. Acta Otolaryng. 76：353～359, 1973.
11) Heermann, jr J., and Heermann, H.: Sieben Jahre Fascien-Knorpel-Dachschidel-Tympanoplastik und Antrum-Mastoidplastik. Z. Laryng. Rhinol. 46：370～382, 1967.
12) Heermann, jr J.: Entwicklung von der Haut zur Faszien und zur Knorpeltympanoplastik. Laryng. Rhinol. Otol. Grenzgeb 56：267～270, 1977.
13) 中野雄一：軟骨鼓室成形術(cartilage tympanoplasty) の経験．耳喉 43：207～212, 1971.
14) 中野雄一：軟骨鼓室成形術—53耳の観察—．耳鼻臨床 64：1319～1323, 1971.

原稿到着：昭和53年9月29日
別刷請求先：柳原尚明
〒791-02愛媛県温泉郡重信町大字志津川
愛媛大学医学部耳鼻咽喉科学教室