症例報告

虫垂憩室穿孔の1例

岡村　祐己[1)]　川崎　篤史[2)]　三松　謙司[2)]　久保井洋一[2)]
加納　久雄[2)]　大井田尚継[2)]
[1)]社会保険横浜中央病院　臨床研修医
[2)]社会保険横浜中央病院　外科

A Case of Appendix Diverticulum

Yuki OKAMURA[1)], Atsushi KAWASAKI[2)], Kenji MIMATSU[2)], Youichi KUBOI[2)],
Hisao KANOU[2)] and Takatsugu OIDA[2)]

[1)]*Resident, Social Insurance Yokohama Central Hospital*
[2)]*Department of Surgery, Social Insurance Yokohama Central Hospital*

We report a case of appendicitis diverticulum. A 55-year-old man was admitted to our hospital because of high fever and right lower abdominal pain. His past history included acute appendicitis at the age of 45 years, which was cured by conservative therapy. On admission his temperature was 37.7°C and he experienced tenderness with Blumberg's sign at McBurney's point and with muscular defense. Enhanced abdominal CT showed swelling of the appendix and a high density of fatty tissue. Under the diagnosis of acute appendicitis, appendectomy was performed. At the center of the appendix pseudodiverticulum was evident, and the appendix was perforated in that region. After an uneventful operative course the patient was discharged from our hospital on postoperative day 7. It has been reported that if appendix diverticulum becomes inflamed, abscess or perforation can easily occur. We evaluated that appendectomy should be performed in this case of appendix diverticulum.

Key words: Appendicitis diverticulum, Acute appendix
虫垂憩室炎，急性虫垂炎

(J. Nihon Univ. Med. Ass., 2007; 67 (4): 235–237)

要旨　症例は55歳，男性．主訴は右下腹部痛および発熱．2007年11月某日より右下腹部痛が出現，3日後より症状の増悪および発熱が認められたため当院を受診した．既往歴は45歳時に急性虫垂炎(保存的加療で軽快)．来院時，体温37.7°C，Mc Burney圧痛点を中心にBlumberg徴候と筋性防御を認めた．腹部CT検査で腫大した虫垂と周囲脂肪織の濃度上昇を認めたため，急性虫垂炎の診断で虫垂切除術を施行した．病理組織学的に虫垂中央部に仮性憩室が存在し，同部位に穿孔を認めた．術後経過は良好で合併症なく退院となった．虫垂憩室症は解剖学的特徴から炎症をきたすと膿瘍形成や穿孔を生じやすく，穿孔率も高いため，早期にドレナージを考慮した虫垂切除を施行する必要がある．

はじめに

虫垂憩室症は欧米においては多数の報告があるが，本邦では症例報告が少なく，比較的稀であり，炎症をきたすと膿瘍形成や穿孔を生じやすく，腹膜炎を引き起こし，臨床上問題となる事が多い．今回我々は比較的稀な虫垂憩室炎を経験したので，文献的考察を加えて報告する．

I. 症　例

症　例：55歳，男性．

主　訴：右下腹部痛および発熱．

現病歴：2007年11月某日より右下腹部痛が出現，3日後に症状の増悪および発熱がみられたため当院受診となった．

既往歴：45歳，急性虫垂炎(保存的加療で軽快)．

来院時身体所見：体温37.7°C，眼瞼結膜貧血(–)，眼球結膜黄染(–)，Mc Burney圧痛点を中心にBlumberg徴候と筋性防御を認めた．

本論文の要旨は，第481回日本大学医学会例会(2008年1月)において発表し，「日本大学医学雑誌」掲載論文として推薦されたものである．
受付：2006年4月7日，　受理：2008年6月20日

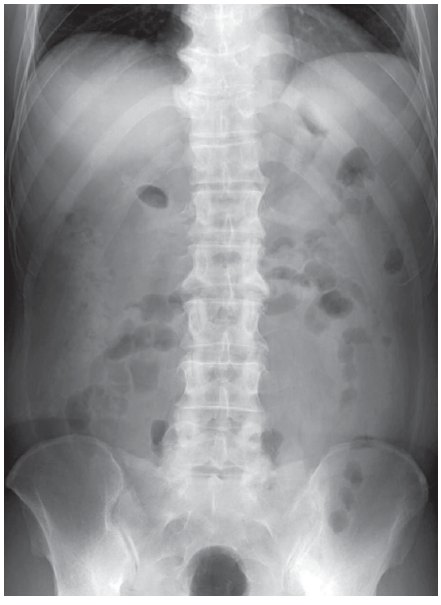

Fig. 1 Abdominal X-ray showed small intestine gas, and not admitted free air.

Fig. 2 Abdominal CT scan showed swelling appendix and high density of fatty tissue surrounding appendix.

血液検査所見：WBC 12570/μl, CRP 13.1 mg/dl, Hb 15.9 g/dl, Plt 24.9 × 10^4, 血清 AMY 55 IU, BUN 17.1 mg/dl, Cr 0.91 mg/dl, AST 55 IU, ALT 51 IU と強い炎症反応を認めた.

腹部レントゲン：腹部に小腸ガス像の増加を認めたが，ニボーや腹腔内遊離ガス像は認めなかった (Fig. 1).

腹部造影 CT 検査：腫大した虫垂と周囲脂肪組織の濃度上昇が認められた (Fig. 2).

以上より急性虫垂炎と診断され同日緊急手術を施行した.

手術所見：交差切開法で開腹した．大網の下垂と回盲部に少量の膿性腹水を認めた．虫垂間膜は著しく肥厚し，虫垂先端部に約 2 mm 大の穿孔部位を認めた．順行性に虫垂を切除，腹腔ドレナージ術を施行した．切除標本において虫垂先端部に穿孔を認めた (Fig. 3).

病理組織学的所見：虫垂中央部に筋層を貫通する形で

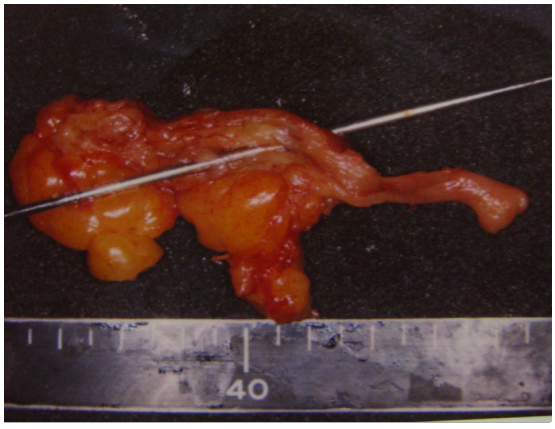

Fig. 3 Postoperative specimen.

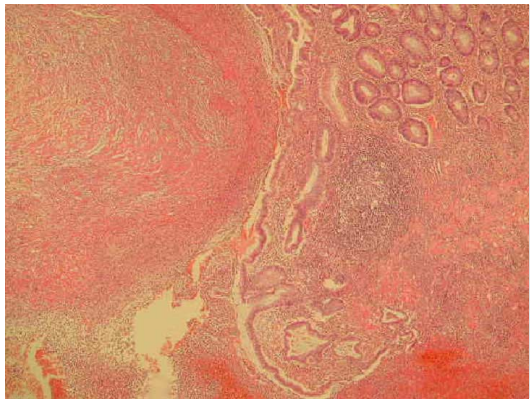

Fig. 4 Microscopic examination revealed existing pseudodiverticululm. Perforation was noted at the appendix. At the top of diverticulum, epithelium of mucous was peeled, and existed the strong inflammatory change with neutrophil.

粘膜が漿膜下組織内に入り込み，仮性憩室が存在していた．憩室先端で粘膜上皮の剥離が認められ，好中球を伴う炎症が強く，一部膿瘍を形成していた (Fig. 4).

術中腹水培養検査では Escherichia. coli (2+) が検出された.

術後経過は良好で，合併症なく術後 7 日目に退院となった.

II. 考　　察

虫垂憩室炎は欧米では 1893 年に kelynack ら[1] が初めて報告しており，以降 1400 例以上の報告があるが，本邦では比較的稀な疾患で，1994 年～2008 年の間で医学中央雑誌にて「虫垂憩室炎」,「穿孔」をキーワードで検索したところ 53 例の虫垂憩室炎の症例報告があり，穿孔を認めたのは 26 例であった.

Table 1 に統計としてまとめたように，男女比は 4.1：1 と男性に多く，年齢は平均 52.36 歳 (14 歳～88 歳) で中高年に多い疾患であった．症状としては虫垂炎同様に右下腹部痛が 69.8% (37 例) と最も多かった.

五十嵐ら[3] によると，臨床症状は急性虫垂炎と比較し

Table 1　本邦における虫垂憩室炎の報告例のまとめ (53例)

〔年　　齢〕	14歳～88歳 (平均52.36歳)	
〔性　　別〕	男：女＝41人：10人 (不明2人)	
〔病 悩 期〕	平均5.3日	
〔症　　状〕	下腹部痛	37例 (69.8%)
	心窩部痛	2例 (5.6%)
	下腹部痛	3例 (5.6%)
	大腿部痛	1例 (1.8%)
	その他	10例 (18.8%)
〔術前診断〕	急性虫垂炎	32例 (60.4%)
	虫垂憩室炎	8例 (15.1%)
	両者	1例 (1.8%)
	その他	12例 (22.6%)
〔手術術式〕	虫垂切除	39例 (73.5%)
	回盲部切除	9例 (16.9%)
	その他	5例 (9.4%)
〔組　　織〕	仮性憩室	43例 (81.1%)
	真性憩室	3例 (5.6%)
	両者	2例 (3.7%)
	不明	5例 (9.4%)
〔部　　位〕	中央部	13例 (24.5%)
	根部	11例 (20.7%)
	先端部	13例 (24.5%)
	全体	8例 (15.0%)
	不明	8例 (15.0%)
〔穿　　孔〕	あり	26例 (49.0%)
	なし	27例 (51%)

(1994～2007 医学中央雑誌検索)

て，悪心，嘔吐，下痢などの胃腸症状が少なく，腹痛は初期より右下腹部に出現すると報告されており，文献検索によるわれわれの集計結果も同様であった．本症例も穿孔を認めた．

虫垂憩室炎の術前診断は困難であり，大部分は術前に急性虫垂炎として診断して手術され，術中・術後の検索により虫垂憩室炎と診断される事が多い[2]．文献検索によるわれわれの集計でも術前に虫垂憩室炎と診断されたのは15.1%と低く，60.4%が急性虫垂炎と診断されている．術前に虫垂憩室炎と診断された報告では腹部超音波検査において虫垂内部にstrong echoを伴うlow echo areaを認め，その両者には連続性が認められ虫垂憩室炎と診断されている[5]．また無症状の場合には，人間ドックや他疾患の検査のための注腸などで偶然発見される場合が多いと報告されている[4]．

憩室は病理組織学的に真性憩室と仮性憩室に分類されるが真性憩室は先天性，仮性憩室は虫垂の炎症，屈曲，攣縮，狭窄，閉塞などによる虫垂内圧の上昇により，筋層の抵抗減弱部を通じて粘膜が脱出することにより発生するとされる[6]．文献検索によるわれわれの集計では，仮性憩室が43例 (81.1%)，真性憩室が3例 (15.6%) と，大部分が仮性憩室で緒家らの報告と同様な結果であった．憩室の発生部位は根部11例 (20.7%)，中央部13例 (24.5%)，先端13例 (24.5%)，全体8例 (15.0%) であり，特に間膜側の血管が貫通する部分が壁の抵抗が最も弱い部位であるため，間膜側に発生しやすいとされている[7]．

虫垂は管腔が狭く，先端が盲端になっているため，内圧が高くなりやすいというその解剖学的特徴より，いったん炎症をきたすと容易に膿瘍形成や穿孔を生じやすい[2,6]．濱州ら[8]の報告によると，穿孔率は急性虫垂炎の4倍とされており，われわれの集計でも49%と高い穿孔率であった．また穿孔は術中もしくは病理組織検査において判明している症例が多数であった．

欧米では憩室炎を生じた場合の腹膜炎・穿孔率の高さ，虫垂切除の容易さなどを考慮し，発見次第，無症状でも予防的手術をするのが主流である[2,4]．本邦ではいまだ統一された見解は得られておらず，無症状例でも発見次第手術を行うべきであるとする意見と，症状が出現した時点で手術を行うべきとする意見[9～12]とに分かれている．しかし上記で述べた通り，穿孔率の高さや穿孔時の重篤さを考慮すると，時期を逸さず手術を施行すべきであると考えられた．また多くの症例報告で結腸においても憩室が認められており，患者の同意が得られるのであれば，注腸検査を施行すべきと考えられる．

虫垂憩室炎と急性虫垂炎との術前鑑別診断は難しいが，治療方針には変わりはなく，虫垂切除または回盲部切除を施行すべきであると考えられる．

結　　語

今回我々は比較的稀な虫垂憩室炎穿孔を経験したので，文献的考察を加えて報告した．急性虫垂炎を疑って検査を進めていく場合，本症も念頭に置く必要がある．虫垂憩室症と診断された場合には，穿孔率が高いため，虫垂切除を施行すべきであると考えられる．

文　　献

1) Kelynak TN. A contribution to the pathology of the vermiform appendix. Lond HK Lewis, London, 1893, p. 60–61.
2) 長谷川聡，森隆太郎，簾田康一郎．虫垂憩室症5症例．日臨外会誌，2004; **65**: 1592–1595.
3) 五十嵐章，伊藤　孝．虫垂憩室穿孔が原因と思われた腹腔内膿瘍の1例．外科，2003; **65**: 1108–1110.
4) 細沼知則，小山友己，二村浩史，他．急性虫垂炎と術前診断された虫垂憩室炎の1例．日外科連会誌，2007; **32** (1): 70–73.
5) 小澤直行，竹川本夫，新井　徹，他．超音波検査にて術前診断し得た虫垂憩室炎の2例．埼玉県医学会雑誌，**36** (6): 633–637.
6) 千堂宏義，西村　透，中村吉貴，他．術前診断した虫垂憩室炎の1例．日臨外会誌，2007; **68** (9): 2270–2274.
7) 中山隆盛，新谷恒弘，白石　好，他．虫垂憩室炎の2例．外科，2005; Vol. 67, No. 13.
8) 濱州晋也，横尾直樹，木元道雄，他．虫垂炎にて発症した虫垂憩室症の5症例．日臨外会誌，2003; **64**: 120–125.
9) Lipton S, Estrin J, Glasser I. Diverticular disease of the appendix. *Surg Gynecol Obster* 1989; **168**: 13–16.
10) 鈴木一則，小西伊智朗，金子徹也，他．急性虫垂炎として手術した多発性虫垂憩室症の1例．外科，1999; 61: 686–688.
11) Plase RJ, Simmang CL, Huber PJ. Appendiceal decerticulitis. *South Med J* 2000; **93**: 76–79.
12) 中西英和，丸田守人，小西高義，他．虫垂憩室の5症例．日臨外会誌，1988; **49**: 1445–1451.