日臨外会誌　69（12），3123―3127，2008

症　例

高齢者に発症した胸壁デスモイド腫瘍の１例

県立宮崎病院外科，同　臨床検査科病理*
別　府　樹一郎　　上　田　祐　滋　　林　　透*　　豊　田　清　一

胸腔内発育を呈した，高齢発症の稀な胸壁デスモイド腫瘍を経験したので報告する．症例は80歳，女性．平成17年12月に背部を打撲し近医を受診した．胸部CTで打撲部から離れた右胸腔内に腫瘤を指摘されたが経過観察されていた．平成19年５月の胸部CTにて腫瘤の増大を認め，平成19年７月精査･加療目的にて当科紹介となった．胸部CTにて胸壁に接した境界明瞭な胸腔内腫瘤を認め，内部に軽度の造影効果を伴い，腫瘤と接する右第７肋骨には骨皮質の不整像を認めた．MRIではT1強調像で骨格筋とほぼ等信号，T2強調像で高信号を示し，造影MRIでは造影効果を認めた．FDG-PETでは淡い集積を認めた（SUVmax＝3.5）．

以上の所見から悪性腫瘍が疑われたため，平成19年７月，胸壁合併胸壁腫瘍切除術を施行した．病理検査にてデスモイド腫瘍と診断された．デスモイド腫瘍は局所浸潤性が強く術後局所再発率が高いため，今後厳重な経過観察が必要である．

索引用語：デスモイド腫瘍，胸壁，高齢者

緒　言

デスモイド腫瘍は筋や腱から発生する比較的稀な腫瘍で，浸潤傾向が強く切除後再発率が高いことで知られている．若年者に多く，腹部や四肢に好発するが，高齢者や胸壁発生の報告例は少ない．今回われわれは，高齢者における胸腔内発育を呈した胸壁デスモイド腫瘍の稀な１例を経験したので，文献的考察を加え報告する．

症　例

患者：80歳，女性．

主訴：なし．

生活歴：喫煙歴なし．

家族歴：特記事項なし．

既往歴：胸部に外傷・手術歴なし．

現病歴：平成17年12月に背部を打撲し近医を受診した．胸部CTにて打撲部から離れた部位に，胸壁に接する右胸腔内腫瘤を指摘されたが，本人の希望により経過観察されていた．平成19年５月の胸部CTにて腫瘤の増大を認めたため，平成19年７月精査・加療目的にて当科紹介となった．

入院時現症：身長139cm，体重40kg．心音および呼吸音ともに異常所見を認めなかった．体幹や四肢に異常所見を認めなかった．

入院時検査所見：一般血液，生化学検査および各種腫瘍マーカーに異常所見を認めなかった．

胸部X線所見：右下肺野に，胸壁に接する径約４cm大の境界明瞭，辺縁整な腫瘤陰影を認めた．

胸部CT所見：右胸腔内に胸壁および肺下葉に接する４×３cm大の腫瘤を認めた（**図１ a**）．明らかなextrapleural signを認めず，胸壁発生か肺原発かの鑑別は困難であった．腫瘤は辺縁整で，肺との境界は明瞭であった．内部は不均一な造影効果を示した．また，第７肋骨の腫瘤と接した部分に，骨皮質の変形を認めた（**図１ b**）．

胸部MRI所見：腫瘤はT1強調像で骨格筋とほぼ等信号を示し，第６肋間を中心に胸壁との境界が不明瞭であった（**図２ a，b**）．T2強調像では腫瘤表面と内部が不均一に高信号を示した（**図２ c**）．腫瘤は造影MRIで強く造影され，主病変から胸壁内へ結節状の連続した造影効果を認め，胸壁浸潤と考えられた（**図２ d**）．

FDG-PET所見：腫瘤に一致して淡い集積（SUV-

2008年６月30日受付　2008年９月16日採用
〈所属施設住所〉
〒880-8510　宮崎市北高松町５―30

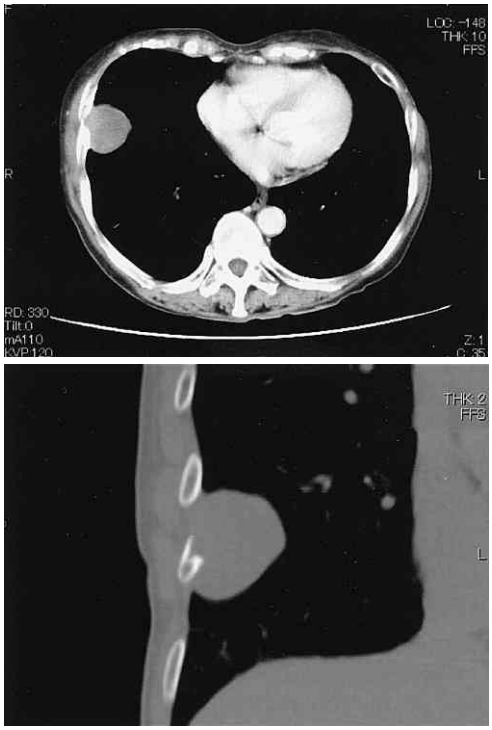

図1　胸部 CT 所見：（**a**）右胸腔内に径 4 × 3 cm，辺縁整，肺との境界明瞭，内部不均一な腫瘤を認めた．（**b**）第 7 肋骨の腫瘤と接した部分に，骨皮質の変形を認めた．

a
b

max＝3.4）を認めた．

以上の検査所見より，胸壁原発の悪性腫瘍あるいは胸壁浸潤を伴う原発性肺癌の可能性を考慮し手術を施行した．

手術所見：まず胸腔鏡にて胸腔内を観察した．腫瘍は第 6 肋間のレベルで胸壁から発生し，胸腔内へ突出するように発育していた．肺実質への癒着や直接浸潤は認めなかった．腫瘍から 3 cm 以上の surgical margin を確保し，第 6，7 肋骨を含む胸壁合併切除術を施行した．術中迅速病理にて腫瘍は間葉系腫瘍と診断されたが，確定診断には至らなかった．一方，切除断端は病理学的に陰性であったが，尾側の腫瘍縁が切除断端に近いと診断されたため，第 8 肋骨および第 8 肋間筋を追加切除した．胸壁再建は polypropylene mesh を用いて行った．

切除標本：腫瘍は大きさ43×37×35mm，弾性硬，辺縁整であり，割面にて内部は黄白色，充実性，均一であった（**図 3 a，b**）．腫瘍は被膜をもたず，肋間筋および肋骨との境界は不明瞭であった．

病理組織所見：腫瘍は束状に増殖する紡錘形細胞と豊富な膠原線維からなり，細胞の異型性や核分裂像は認めなかった（**図 4**）．腫瘍細胞は周囲筋肉，脂肪組織へ浸潤性に増殖していたが，切除断端は陰性であった．一方，肋骨への骨浸潤は認められず圧排所見のみであった．免疫染色では CD34陰性であった．以上の所見からデスモイド腫瘍と診断された．

術後経過：術後経過良好にて，術後19日目に退院となった．現在まで術後11カ月間，再発所見を認めていない．

考　察

一般的にデスモイド腫瘍は，腹壁外デスモイド，腹壁デスモイド，腹腔内デスモイドに分類される．腹壁デスモイドが50－70％と多く，次いで腹壁外デスモイド30－40％，腹腔内デスモイド 8 ％と続く[1)2)]．腹壁外デスモイドの発生部位は肩甲部が最も多く，胸壁発生例は腹壁外デスモイドの約 4 ％と稀であり[1)]，検索しえた限り自験例を含め本邦で50例の報告がある（会議録は除く）．それら50例の検討の結果（**表 1**），海外の報告[2)]同様，男女比約 1 ： 2 で女性に多く，平均年齢は約40歳と比較的若かった．高齢者には稀で，報告例のうち本症例が最高齢であった．発生素因として外傷，手術，妊娠，ホルモン環境，遺伝的素因などが知られているが，本症例のような素因不明が76％と最も多かった．

デスモイド腫瘍の臨床病理学的特徴として Stout は，(a) 分化した線維芽細胞の増殖，(b) 浸潤性増殖，(c) 増殖した細胞間に種々の程度の膠原を認める，(d) 細胞学的異型性や著明な核分裂像は認めない，(e) 切除後しばしば局所再発を繰り返す，(f) 遠隔転移を伴わない，と報告している[3)]．また，2002年に改訂された軟部腫瘍に関する新 WHO 分類では，良性と悪性腫瘍との間に新たに良悪性中間群の項目が設けられた．その中でデスモイド腫瘍は，デスモイド型線維腫症として，線維芽細胞・筋線維芽細胞性腫瘍の良悪性中間群，局所侵襲型の一つに分類されている[4)]．つまりデスモイド腫瘍は，転移はしないが浸潤性発育が強く，高率に局所再発をきたす良悪性中間的腫瘍として位置づけられている．

デスモイド腫瘍における画像診断では，腫瘍の質的診断あるいは浸潤範囲の診断において MRI が有用である．通常，腫瘍は T1強調像で筋肉と比較し低から等信号，T2強調像で不均一な高信号を示す．さらに T2強

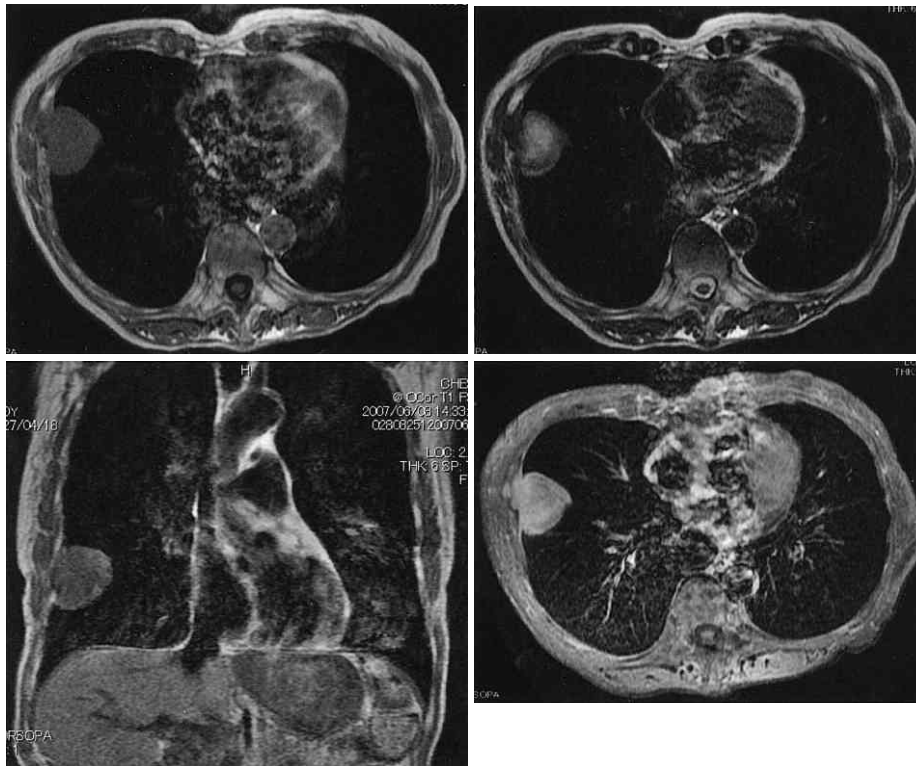

図２　胸部 MRI 所見：腫瘤は（**a**）T1強調像で骨格筋とほぼ等信号を示し，（**b**）第６肋間のレベルで腫瘤と胸壁との境界が不明瞭であった．（**c**）T2強調像では内部不均一な高信号を示した．（**d**）造影 MRI で強い造影効果を示し，胸壁内へ結節状の浸潤を認めた．

a	c
b	d

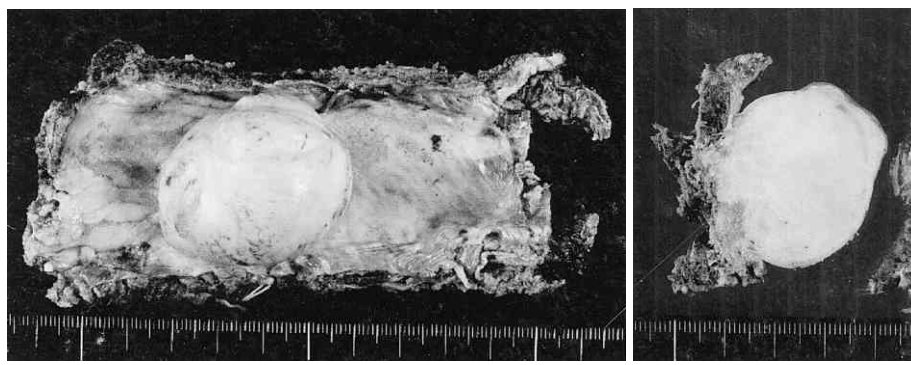

a　　b

図３　切除標本：（**a**）第６，７肋骨を合併切除した．腫瘍は大きさ43×37×35mm，弾性硬，辺縁整であった．safety margin 確保のため，標本写真に加え第８肋骨を追加切除した．（**b**）割面では，腫瘍は被膜をもたず，肋間筋や肋骨との境界は不明瞭であった．

調像では，腫瘍内部の線維成分を反映し，内部に低信号を示す部分が認められる．また，腫瘍は豊富な血管構造を有するため，造影 MRI で良好に増強される[5]．すなわち，デスモイド腫瘍の MRI 像は，腫瘍の細胞成分，膠原線維の含有量，細胞外腔の大きさ，血管密度を反映し，多彩な信号パターンを呈する．一方，デスモイド腫瘍の浸潤形式には 2 種類の形態が知られ，若年発症例では浸潤性に進展し，成人発症例では腫瘍の周囲に結節状の腫瘍形成がみられる[5]．実際，高齢者である本症例の場合では MRI にて腫瘍の尾側に連続する小結節を認め，結節形成を伴う浸潤が考えられた．MRI による浸潤範囲の診断は，切除範囲の決定に有用であることが示唆された．

デスモイド腫瘍の鑑別疾患として最も重要となるのは線維肉腫である．画像のみの鑑別は困難なため術前診断には針生検が必要となるが，悪性腫瘍が疑われる場合は播種の可能性を考慮し，慎重に適応を検討すべきであろう．本症例のように手術可能で悪性腫瘍が疑われる場合は，あえて針生検は行わず悪性腫瘍に準じた広範切除が望ましいと思われる．他に鑑別が必要な疾患として，同じ線維性腫瘍の一つである孤立性線維性腫瘍がある．これには CD34の免疫染色が有用である．孤立性線維性腫瘍では CD34がびまん性かつ強度に染色されることが多いが，デスモイド腫瘍では陰性を示すことが多い．さらに最近，デスモイド腫瘍細胞における β−catenin の核内移行が報告されており[6]，これも診断に有効な所見と思われる．

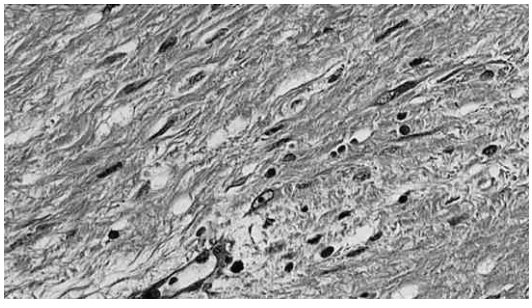

図 4　病理組織像：腫瘍は束状に増殖する紡錘形細胞と豊富な膠原線維からなり，細胞の異型性や核分裂像は認めなかった（HE 染色，×60）．

デスモイド腫瘍の治療の第一選択は外科的切除であるが，その最大の問題点は，強い浸潤性による切除後局所再発が多いことである．外科的切除後の 5 年生存率は75〜93％と比較的良好であるが，その一方で切除後の局所再発率は，特に腹壁外デスモイドで29〜68％と高い[7)〜9)]．しかも手術から再発までの期間は，平均1.4年と短い[9]．今回の胸壁デスモイド症例の検討でも，平均観察期間は1.9年と短いにもかかわらず，再発率は33％と高かった（**表 1**）．局所再発の原因として，(a)腫瘍は肉眼的に境界明瞭であり，組織学的には被膜を有しないが，一見被膜が形成されているようにみえるため，腫瘍縁を実際より過小評価してしまう，(b)縦隔近傍あるいは肺尖部の胸壁に発生した場合，周囲重要臓器の温存のため十分な surgical margin が確保できない，(c)切除術を素因に新たな腫瘍が発生する，などが考えられる．切除断端の評価について，術中迅速病理診断の有用性を示した報告があるが[10]，切除断端に腫瘍細胞の組織学的遺残がなかったにもかかわらず局所再発した報告例もあり[11]，術中病理診断にのみ依存するのは危険であろう．従って，現在のところ局所再発防止のためには，3 〜 5 cm 以上の十分な surgical margin を確保することが一般的なようである．

一方，その他の治療法として放射線療法，ホルモン療法，化学療法などが報告されているが，いずれも有効性は確立していない．しかし近年，術後補助療法として放射線療法の有効性が散見され[11)12]，腫瘍の遺残を認める場合，もしくはそれが疑われる場合，再発腫

表 1　本邦における胸壁デスモイド腫瘍報告例の検討

臨床的因子	n*	結果
年齢	50	平均40.2歳（5 カ月〜80歳）
性	50	男：女＝1：1.9
素因	46	なし：手術：外傷：遺伝＝35：6：3：2 例
腫瘍の最大径	41	平均8.1cm（1.8〜21cm）
治療	50	切除43例，切除＋放射線 7 例
再発	41	あり17例（33％），なし24例（67％）
観察期間	41	平均1.9年

*自験例を含む総数50例中，報告に記載のあった症例数

瘍切除後の場合などには，放射線療法の追加を考慮すべきである．また，抗エストロゲン剤の有効性についての報告もあり[13]，腫瘍組織中のエストロゲンレセプターが高発現している症例では，抗エストロゲン療法も考慮すべき治療法であろう．

結　語

高齢者における胸腔内発育を呈した胸壁デスモイド腫瘍の１例を経験した．デスモイド腫瘍は局所浸潤性が強く，術後局所再発率が高いため，今後厳重な経過観察が必要と思われる．

文　献

1) 遠城寺宗知，岩崎　宏，小松京子：わが国における良性軟部組織腫瘍—8086例の統計的観察—臨床統計．癌の臨　20：594—609，1974
2) Hayry P, Reitamo JJ, Totterman S, et al : The desmoid tumor. ＩＩ. Analysis of factors possibly contributing to the etiology and growth behavior. Am Soc Clin Path 77 : 674—680, 1982
3) Stout AP : The fibromatosis. Clin Orthop 19 : 11, 1961
4) 廣瀬隆則，野島孝之編：骨軟部腫瘍：新 WHO 分類をふまえてＩ—軟部腫瘍—．病理と臨　22：113—173，2004
5) 立石宇貴英，長谷川匡，楠本昌彦 他：胸壁腫瘍．臨放　48：265—274，2003
6) 田島俊児，弘中　貢，板東政司 他：β—catenin gene mutation がみられた Desmoid tumor の１例．分子呼吸器病　9：72—76，2005
7) Kiel KD, Suit HD : Radiation therapy in the treatment of aggressive fibromatoses (desmoid tumors). Cancer 54 : 2051—2055, 1984
8) Brodsky JT, Gordon MS, Hajdu SI, et al : Desmoid tumors of the chest wall. J Thorac Cardiovasc Surg 104 : 900—903, 1992
9) Rock MG, Pritchard DJ, Reiman HM, et al : Extra-abdominal desmoid tumors. J Bone Joint Surg 66 : 1369—1374, 1984
10) 柘植善明，宮川　信，菅谷　昭 他：左前胸壁に再発したデスモイドの１例．外科　50：616—618，1988
11) Khorsand J, Karakousis CP : Desmoid tumors and their management. Am J Surg 149 : 215—218, 1985
12) Sherman NE, Romsdahl M, Evans H, et al : Desmoid tumors : a 20-year radiotherapy experience. Int J Radiat Oncol Biol Phys 19 : 37—40, 1990
13) 高橋希一，斉藤伸夫，佐野正明：Aggressive fibromatosis のタモキシフェンによる１治験例．外科　49：95—98，1987

A CASE OF DESMOID TUMOR OF THE CHEST WALL IN AN ELDERLY PATIENT

Kiichiro BEPPU, Yuji UEDA, Tohru HAYASHI* and Kiyokazu TOYODA

Departments of Surgery and Pathology*, Miyazaki Prefectural Miyazaki Hospital

An 80-year-old woman had been pointed out a mass of the right chest wall since December 2005. The mass was found to be enlarged by a follow-up chest CT in May 2007. The chest CT revealed an intrathoracic soft-tissue mass with a well-defined border, heterogeneous enhancement, and erosion of the adjacent seventh rib. MRI showed the mass to have signal intensity equal to that of muscle on T1-weighted image, high intensity on T2-weighted image, and marked enhancement by gadolinium. FDG-PET demonstrated slightly abnormal accumulation in the mass. Because malignancy was suspected from these findings, resection with the chest wall was performed in July 2007. The resected specimen was pathologically diagnosed as desmoid tumor. Because desmoid tumor is a locally aggressive tumor with the high rate of local recurrence, a tight follow-up should be needed.