アスピリン喘息鼻茸における浸潤好酸球の免疫組織学的検討

長崎大学医学部耳鼻咽喉科学教室（主任：隈上秀伯教授）
吉見龍一郎，高村博光，高崎賢治，弦本日芳，隈上秀伯

IMMUNOHISTOLOGICAL STUDY OF EOSINOPHILIC INFILTRATION OF NASAL POLYPS IN ASPIRIN-INDUCED ASTHMA

RYUICHIROU YOSHIMI, M.D., HIROMITSU TAKAMURA, M.D., KENJI TAKASAKI, M.D.
HIYOSHI TSURUMOTO, M.D. and HIDEHAKU KUMAGAMI, M.D.

Department of Otolaryngology, School of Medicine, Nagasaki University, Nagasaki

It is well known that nasal polyps frequently develop in patients with aspirin-induced asthma, which is thought to be a non-atopic disease. We immunohistochemically examined the eosinophils infiltrating the nasal polyps in patients with aspirin-induced asthma.

It has also been established that the monoclonal antibody EG1 reacts with both stored and secretion type ECP (eosinophil cationic protein), and that EG2 reacts only with the secretion type of ECP. EG2 positive cells may thus be considered to be activated eosinophils.

Seven cases with nasal polyps associated with aspirin-induced asthma participated in our study. Blood eosinophilia was observed in all 7 cases, but 6 showed normal blood values IgE. Two reacted to house dust antigen, on skin tests and RAST.

In the nasal polyps, many EG2 positive cells were observed. On serial sections, the number and distribution of EG1 and EG2 positive cells were almost equal. In the superficial lamina propria, extra-cellular release of ECP was noted. However, epithelial damage did not relate to the number of EG2 positive cells or the degree of extra-cellular EG2 release. In the deep lamina propria, slight extra-cellular ECP release was found.

From these results, the eosinophils in nasal polyps accompanying aspirin-induced asthma were thought to be activated. Eosinophils seem to play an important role in the development of nasal polyps. However, tissue injury induced by eosinophils, was not be demonstrated in this study.

Key words: nasal polyps, aspirin-induced asthma, eosinophils EG1, EG2

A96—1922—32261

I. はじめに

アスピリン喘息は成人喘息の約10%に認められる．アトピー性喘息では鼻茸の合併が少ないのに対しアスピリン喘息では鼻茸を高率に合併することが特徴で，喘息患者に鼻茸を合併した症例ではアスピリン喘息を念頭におく必要がある．アスピリン喘息の病態は不明で，これに伴った鼻茸の成因も明らかにされていない．アスピリン喘息に伴った鼻茸中には著明な好酸球浸潤が認められることから，鼻茸の成因として好酸球の役割が注目されている．しかもアスピリン喘息は非アトピー性とされ，好酸球の浸潤メカニズムはI型アレルギーとは異なっていると考えられ興味がもたれる．今

表1　症　　例

	No	性	年齢	皮内テスト	RAST	IgE	血中好酸球数	発作誘発薬剤
1	K.N.	♀	35	カンジダ＋	(−)	87 U/ml	15%	アスピリン
2	K.Y.	♀	38	(−)	(−)	225 U/ml	10%	アスピリン
3	T.M.	♂	40	スギ＋，HD＋	スギ2，HD1　2	941 U/ml	10%	ロキソプロフェン，インドメタシン
4	K.I	♀	44	スギ＋	スギ2	108 U/ml	8%	プラノプロフェン，アンフェナクナトリュウム
5	Y.O.	♂	49	(−)	(−)	126 U/ml	8%	アスピリン
6	Y.Y.	♂	56	セズ	ヤケヒョウヒダニ2	205 U/ml	1%	アスピリン
7	S.T.	♂	58	(−)	(−)	56 U/ml	14%	スルピリン，市販の下熱剤（内容不明）

表2　免疫染色の手順と使用したモノクロナール抗体

免疫染色の手順(PAP 法)
鼻茸組織から4 μm のパラフィン切片を作成
3％H_2O_2 で内因性 peroxidase を，正常やぎ血清で非特異反応を阻止
1次抗体(抗ヒトモノクローナル抗体：マウス)を反応させる
2次抗体(抗マウス免疫グロブリン：ヤギ)を反応させる
標識抗体(peroxidase 標識マウス免疫グロブリン)を反応させる
AEC 基質による発色
核染色(マイヤーのヘマトキシリン)
封入

モノクロナール抗体		
モノクロナール	抗体	認識する細胞
EG1	抗体	貯蔵形および分泌型 ECP を認識(すべての好酸球と反応)
EG2	抗体	分泌型 ECP のみ認識(活性化された好酸球と反応)

回はアスピリン喘息に合併した鼻茸の浸潤好酸球について免疫組織学的に検討し，好酸球の活性化や組織障害について若干の知見が得られたので報告する．

II．対象と方法（表1）

対象症例

対象は長崎大学耳鼻咽喉科を受診した男性4名，女性3名，計7名．アスピリン喘息の診断はアスピリン，あるいはアスピリン以外の非ステロイド系抗炎症剤服用による喘息発作誘発歴があるものとした．喘息誘発薬剤はアスピリン，インドメタシン，ロキソプロフェンナトリュウムなど，内4例は当院内科にて誘発試験が行われアスピリン喘息の診断が確定している．

対象症例は7例ともに通年性の鼻症状を有していた．スギ抗原を有する2症例についても鼻茸の切除はスギ花粉の非飛散期に行った．今回の症例はいずれの症例も鼻茸切除時の喘息症状は安定しており7症例とも鼻茸切除時には少なくとも2週間以上ステロイドの使用がなかった．

鼻茸の切除方法

症例3，4は鼻閉が強く入院のうえ鼻内手術を行い鼻茸を摘出したが，残りの症例については静注用キシロカインによる表面麻酔の後，截除鉗子を用いて鼻茸の全部あるいは一部を鉗除した．

免疫染色の方法（表2）

鼻茸組織は10％ホルマリン固定後，パラフィン包埋を行った．ミクロトームで4μm のパラフィン切片を作成，脱パラの後 PAP 法により免疫染色を行った．使用したモノクロナール抗体 EG1 は貯蔵型及び分泌型 ECP と反応しすべての好酸球を認識するとされている．またモノクロナール抗体 EG2 は分泌型 ECP とのみ反応し活性化された好酸球を認識するとされている．

III．結　　果

対象症例の検査所見を表1にまとめた．

鼻症状が通年性であるにもかかわらず抗原でハウスダスト，ダニを示したものは2症例だけであった．血液中の好酸球数は増加している症例が多かったのに対し IgE 値については抗原がはっきりしていた症例3

以外に特に増加しているとは言えなかった．

免疫染色の結果

EG2 陽性細胞（図1，図2，図3）．

鼻茸内には褐色に染色された多数の EG2 陽性細胞が認められた．鼻茸内の EG2 陽性細胞の分布は比較的一様であった．粘膜上皮層における EG2 陽性細胞の浸潤は少なく，一部に ECP の沈着が認められた．基底膜には ECP の沈着はほとんどなく，基底膜の断裂は認められなかった．粘膜固有層浅層においては多数の EG2 陽性細胞が認められた．細胞外に軽度の ECP の放出が認められる症例や，非常に多数の ECP 放出が認められる症例もあった．強拡大で観察すると ECP が細胞外に放出されている，あるいは ECP のみで好酸球の形態がなくなっているものも認められた．EG2 陽性細胞数が多い症例や少ない症例，あるいは ECP 放出が多い症例と ECP 放出が少ない症例で上皮障害の有無や程度に差は認められなかった．同一症例で上皮の剝離が認められる部位と認められない部位で EG2 陽性細胞浸潤の程度や ECP 放出に差は認められなかった．比較的粘膜上皮から離れた深層においても多数の EG2 陽性細胞が認められたが浅層とは異なりこの部位では好酸球からの ECP の放出は少なかった．

EG1 EG2 陽性細胞の比較

つぎに浸潤好酸球がどの程度活性化されているか EG1 EG2 陽性細胞を連続切片を用いて検討してみた．すべての好酸球 ECP と反応するとされる EG1 陽性細胞と活性化好酸球をあらわす EG2 陽性細胞は，分布や陽性細胞数がよく一致していた（図3，図4）．

以上をまとめてみると，アスピリン喘息に伴った鼻茸に多数の好酸球浸潤が認められた．EG1 陽性細胞，EG2 陽性細胞の分布，陽性細胞数が非常によく一致することから，浸潤好酸球の大部分が活性化していると考えられた．さらに症例によっては活性化された好酸球は主に粘膜固有層浅層において顆粒を放出していた．しかしながら粘膜上皮に ECP の沈着は少なく基底膜には断裂や ECP の沈着は認められなかったこと，上皮の障害の程度と EG2 陽性細胞数や ECP 放出の程度とは相関しなかったことから in vivo における好酸球の組織障害作用を証明することはできなかった．

IV．考　　察

アスピリン喘息は非アトピー性であるとされている．今回の7症例についてみると通年性の鼻症状を引き起こすハウスダストやダニ抗原で感作されていたのは，症例3，6の2例だけであった．血液中の好酸球数は症例6以外すべて高値を示していたのに対し，血液中の IgE 値が高値を示したのは症例3のみで，アスピリン喘息は非アトピー性とされているこれまでの報告とよく一致していた．アスピリン喘息に鼻茸を合併することはよく知られているがその頻度は60～90％であると報告[1]されている．アトピー性喘息に鼻茸を合併することが少ないことから逆に鼻茸を合併した喘息はアスピリン喘息を念頭に置くことが必要である．

一般に鼻茸は病理組織学的に浮腫型，線維型，腺型，嚢胞型に分類されることが多い．平出ら[2]は手術を施した175名の鼻茸患者の鼻茸を組織型に分類し，浮腫型の頻度がもっとも高くしかも浮腫型の鼻茸に好酸球の浸潤が高度のものが多いと報告した．今回のアスピリン喘息に伴った鼻茸でも7症例すべてが浮腫型であり好酸球浸潤と鼻茸の組織型には深い関係があると思われた．

鼻茸の成因については解明されていないが鼻粘膜に対する何らかの組織障害作用が原因となっていることは異論がないようである．Tos[3]は鼻茸の発生について，鼻粘膜の浮腫により鼻粘膜上皮が rupture し粘膜固有層が脱出その後上皮によって被われる．鼻茸は重力と腺の発生による分泌物貯留により成長していくと説明している．特にアスピリン喘息に伴う鼻茸には多数の好酸球浸潤が認められること，また好酸球の顆粒蛋白には組織障害作用があることが報告されたことから，好酸球からの顆粒放出が上皮障害を来し鼻茸の発生に関与している可能性もある．

高坂[4]はアスピリン喘息鼻茸に伴った好酸球について電子顕微鏡下に観察し，特異顆粒の著しい減少と core の消失，低電子密度化などの形態変化が認められ，この変化は活性化された好酸球が顆粒を放出したものであると考察している．今回の免疫染色の結果でも EG1, EG2 陽性細胞が非常によく一致したことから鼻茸に浸潤した好酸球は大部分が活性化していると考えられた．しかも症例や部位によっては細胞外への ECP の放出あるいは沈着している所見が得られたことは，好酸球が局所で機能を発揮している所見と考えられた．

また粘膜固有層深層の EG2 陽性細胞からは ECP 放出が少なく，浅層で ECP の放出が多数認められたことは活性化好酸球は即機能を発揮するのではなく，何

吉見論文付図

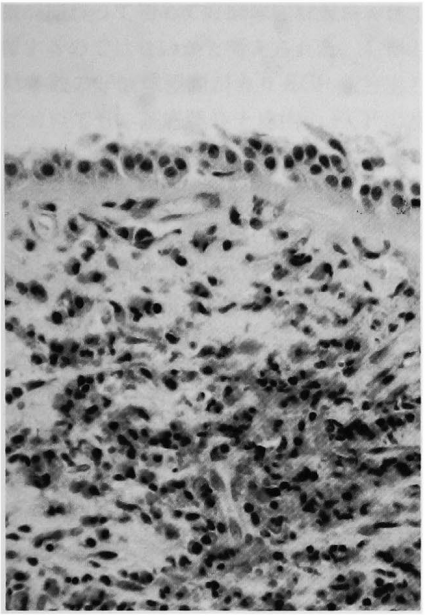

×100

図1　粘膜固有層浅層のEG2陽性細胞多数のEG2陽性細胞及びECPの細胞外放出が認められる。

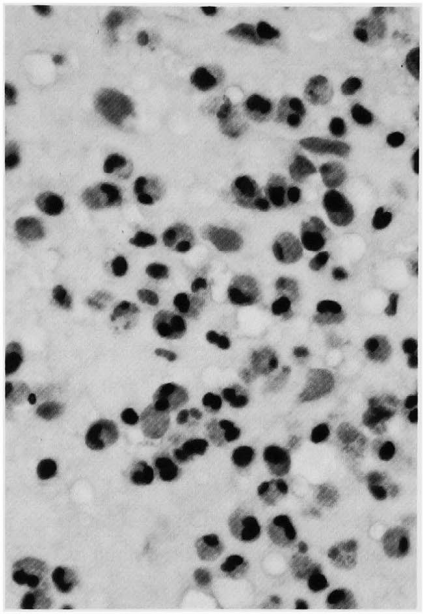

×200

図2　粘膜固有層深層のEG2陽性細胞多数のEG2陽性細胞が認められるがECPの細胞外放出は少ない。

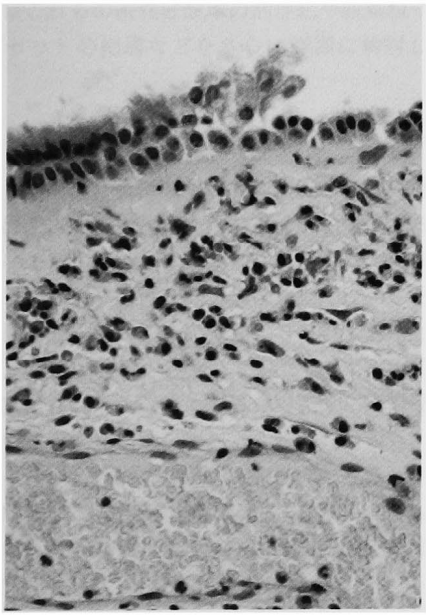

×100

図3　粘膜固有層浅層のEG2陽性細胞上皮の剝離が認められるが基底膜，上皮へのECP沈着はほとんどない。

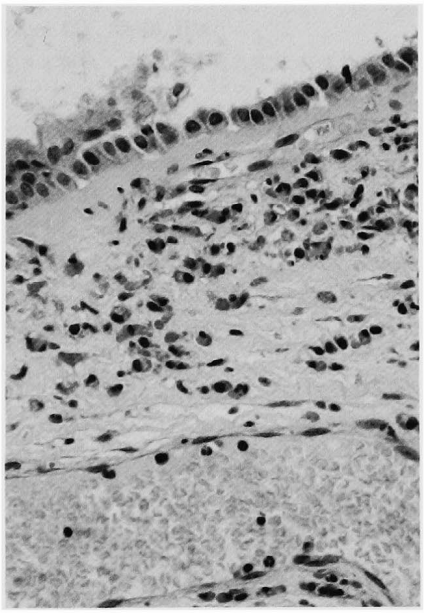

×100

図4　粘膜固有層浅層のEG1陽性細胞図3と図4は連続切片である。EG1，EG2陽性細胞の数，分布は非常によく一致している。

らかの刺激が加わって初めて好酸球顆粒蛋白を放出し機能を発揮するのではないかと考えられた．しかしながら非常に多数の好酸球浸潤があり ECP を放出している症例においても，基底膜や上皮内に ECP の沈着がほとんど認められなかったこと，また顆粒放出が認められた部位と認められなかった部位で，上皮障害の有無や程度に差は認められなかったことは好酸球の組織障害作用は粘膜上皮に対してはあまり強く作用していない可能性があるとも考えられた．

アスピリン喘息鼻茸における，好酸球の浸潤のメカニズムについてはアスピリン喘息の病態解明にもつながり興味がもたれる．

好酸球の局所への浸潤を促すものとしてさまざまの好酸球遊走因子が報告されている．マスト細胞から遊離される好酸球遊走因子[5)6)7)]，や顆粒放出[8)9)10)]，T リンパ球からのサイトカイン[11)12)] や Adhesion が注目されており，今後の検討が期待される．

以上アスピリン喘息における好酸球の活性化と遊走，ならびに鼻茸発生について若干の考察を加えて報告したが，非アトピー性とされるアスピリン喘息の鼻茸とアレルギー性鼻炎における鼻粘膜や合併する鼻茸の好酸球浸潤のメカニズムは異なっていると思われる．今後はこれらの浸潤好酸球の活性化や脱顆粒リンパ球サブセットの相違などをさらに詳細に検討したい．

V．まとめ

アスピリン喘息に合併した鼻茸に浸潤した好酸球の活性化や好酸球顆粒放出についてモノクロナール抗体 EG1，EG2 を用いて免疫組織学的に検討を行った．連続切片で EG1，EG2 陽性細胞が非常に良く一致したことから浸潤好酸球の大部分は活性化しているものと考えられた．粘膜固有層の浅層において多数の ECP が細胞外に認められた．以上より鼻茸の発生に好酸球が関与している可能性が考えられた．しかしながら，基底膜への ECP の沈着や基底膜の断裂は認められず，上皮の剝離と EG2 陽性細胞数や ECP 沈着の関係もはっきりしなかったことから，好酸球の組織障害作用を in vivo で証明することはできなかった．

文　献

1) 荻野　敏，原田　保，松永　亨，大川内一郎，入船盛弘，長野拓三：耳鼻咽喉科からみたアスピリン喘息．日耳鼻　88：882-889，1985．
2) 平出文久，栫　博幸：鼻茸の成因病態と臨床　鼻茸の組織化学．日本鼻科学会誌　23：18-19，1985．
3) Tos M：The pathologic theories on formation of nasal polyps.　Am J Rhinology 4：51-56, 1990.
4) 高坂知節：形態面からみた鼻茸の病態について．耳喉頭　62：1141-1147，1990．
5) Wardlaw AJ, Moqbel R, Cromwell O et al：Platelet-activating factor：a potent chemotactic and chemokinetic factor for human eosinophils.　J Clin Invest 78：1701, 1986.
6) Soter NA, Lewis RA, Corey EJ et al：Local effects of synthetic leukotrienes (LTC_4, LTD_4, LTE_4, and LTB_4) in human skin.　J Invest Dermatol 80：115-119, 1983.
7) Silbaugh SA, Stengel PW, Williams GD et al：Effect of leukotriene B_4 inhalation；airway sensitization and lung granulocyte infiltration in the guinea pig. Am Rev Respir Dis 136：930-934, 1987.
8) Takasaka T, Kaku Y, Hozawa K：Mast Cell Degranulation in Nasal Polyps.　Acta Otolaryngol Suppl 430：39-48, 1986.
9) 佐々木好久：鼻茸の研究と臨床の流れ．耳喉頭　62：1135-1140，1990．
10) Sasaki Y：Distribution of the Degranulated Mast Cells in Nasal Polyp.　Acta Otolaryngol Suppl 430：34-38, 1986.
11) 金廣有彦，高橋　清，多田慎也，宗田　良，猪木篤弘他：気管支喘息患者の遅発反応におけるリンパ球の関与について．アレルギー　41：739-748，1192．
12) 岩本逸夫：好酸球の活性化とサイトカイン　臨床免疫 24：516-522，1992．

(1993年3月15日受稿　1993年7月1日受理)

別刷請求先　〒852 長崎市坂本町7-1
長崎大学医学部耳鼻咽喉科学教室　吉見龍一郎

A96—1915—43401　日耳鼻

いわゆる Anesthesia Mumps の6例

木村　寛・渡辺行雄・水越鉄理（富山医薬大）
山本泰久・新木五月（焼津市立総合・麻酔科）

全身麻酔の終盤に耳下腺部が腫脹するいわゆる Anesthesia Mumps の6例を報告した．6症例は45歳から77歳の男性で．麻酔は GOI，または GOS＋NLA 変法（フェンタニール）を施行した．成因については，側臥位の1例では，円座による機械的圧迫，仰臥位5例では，麻酔，手術操作に随伴する自律神経反応，体位による血流鬱滞，気管内チューブ留置による反射唾液に対する過剰刺激および人工呼吸の関与が推定された．覚醒後に側臥位例は耳下腺部腫脹を訴えた．いずれの腫脹も経過観察で麻酔後7日目以内に消失し，この間の血清アミラーゼ値の推移はほぼ正常範囲内であった．全身麻酔の際，本症の発生やその臨床経過を念頭に置くことは有用であろうと推察された．

A96—1922—32261　日耳鼻

アスピリン喘息鼻茸における浸潤好酸球の免疫組織学的検討

吉見龍一郎・高村博光・高崎賢治・弦本日芳
隈上秀伯（長崎大）

アスピリン喘息に合併した鼻茸に浸潤した好酸球の活性化や好酸球顆粒放出についてモノクロナール抗体 EG1, EG2 を用いて免疫組織学的に検討した．連続切片で EG1, EG2 陽性細胞が非常に良く一致したことから浸潤好酸球の大部分は活性化していると考えられた．粘膜固有層の浅層において多数の ECP が細胞外に認められた．以上から鼻茸の発生に好酸球の関与が考えられた．しかし基底膜への ECP の沈着や基底膜の断裂はなく，上皮の剥離と EG2 陽性細胞や ECP 沈着との関係は見いだせなかったことから，好酸球の組織障害作用を in vivo で証明することはできなかった．非アトピー性のアスピリン喘息鼻茸への好酸球浸潤メカニズムには興味がもたれた．

A96—1902—33124　日耳鼻

下鼻甲介粘膜下経由上顎洞篩骨洞手術
——仮称鼻涙管下鼻甲介スウィング法——

蔦　佳明・村田清高・南谷肇子（近畿大）
太田文彦（同・ライフサイエンス研究所）

我々は上顎洞，篩骨洞の削開を容易にし，かつ中鼻道を大きく開放し術後の観察処置を容易とする，新しいアプローチの鼻内手術を考案した．下鼻甲介粘膜下切除術に準じた切開により下鼻甲介骨を摘除し，骨部鼻涙管を一部除去し，鼻涙管を骨部より離し，鼻涙管と下鼻甲介を一塊として左右にスウイングさせ，明視下に膜様部の処理を行い，上顎洞，篩骨洞へと術野をすすめる新しいアプローチの鼻内手術である．この方法により従来より死角であった鼻涙管周囲の郭清も十分に行われ，膜様部を大きく切除でき，篩骨洞，上顎洞の郭清も十分行うことができる．本術式のほとんどの操作は直視硬性内視鏡下に，局所の所見を確認しつつモニターを見ながら手術を行うことで，確実で安全な手術となる．

A96—1907—33196　日耳鼻

上顎洞X線陰影のデジタル化による定量法の試み

佐伯忠彦・湯本英二・丘村　熙（愛媛大）

我々は Waters 法撮影における上顎洞X線陰影のデジタル化により上顎洞病変の客観的評価を試みた．指標として上顎洞内関心領域平均銅板厚値（MR 値），全上顎洞内平均銅板厚値（MW 値），眼窩内関心領域銅板厚値（O値）を用いた．その結果，MR 値，MW 値，MR－O 値あるいは MW－O 値は再現性と信頼性が良好で同一症例の治療効果などの相対的な評価に有用と思われた．MR－O 値と MW－O 値は症例間の質的診断においても有用と思われた．今後は局所病変の評価に対して検討が必要と思われる．