日臨外会誌　64 (10), 2406—2409, 2003

症　例

乳癌術後多発性骨転移に trastuzumab, paclitaxel の併用が奏効した1例

大阪警察病院外科，同　病理部*

安川元章　仲原正明　今分　茂
畑中信良　中尾量保　辻本正彦*

61歳，女性．右乳癌に対して平成1年5月，Bt+Ax+Ic+Mj 施行．病理診断は硬癌，nlβ(4/9)，ER(+)，PgR(−)．術後3年間，UFT と TAM を内服．平成11年5月に左腸骨の骨転移を認めた．CEF 4クール，放射線治療(42Gy)を施行し，CEA は9.0ng/ml から6.4ng/ml に低下．その後，docetaxel 30mg/週×10回を施行，CEA は2.3ng/ml まで低下．平成13年9月に右大腿骨頸部に骨転移による圧迫骨折を認め，人工骨頭置換術施行．原発巣，転移巣ともに Herceptest 2+であったため，trastuzumab 90mg，paclitaxel 60mg を2週に1回投与し，CEA は13.5ng/ml から2.2ng/ml と正常化．骨シンチ上は転移巣の完全消失を認めないが，20カ月後の現在も，新たな転移巣を認めず，痛みも消失し元気に日常生活を送っている．乳癌術後多発性骨転移に trastuzumab，paclitaxel の併用が奏効した1例を経験した．

索引用語：乳癌骨転移，抗 HER2抗体治療，paclitaxel

緒　言

乳癌の骨転移は肺，肝転移とならんで頻度が高く，進行再発乳癌においては全経過中に70%以上の症例で骨転移を認めると言われている[1]．今回，われわれは乳癌術後10年目に多発性骨転移を認め，抗 HER2抗体（trastuzumab）と paclitaxel の併用療法が奏効した1例を経験したので報告する．

症　例

症例：61歳，女性．

家族歴：特記事項なし．

既往歴：50歳時，子宮筋腫にて手術．虫垂カルチノイドにて回盲部切除術．

現病歴：右乳癌に対して平成1年5月，Bt+Ax+Ic+Mj 施行した．病理診断は浸潤性乳管癌(硬癌)，nlβ(4/9)，ER(+)，PgR(−)であった．術後3年間，UFT と TAM を内服し，外来にて経過観察していた．平成11年5月，左臀部痛が出現し，歩行不能となり緊急入院した．CT 検査，骨シンチグラムにて，左腸骨から仙骨にかけて骨転移を認めた（図1 A）．TAM を再開し，CEF 4クールおよび放射線治療（42Gy）を施行し，CEA は9.0ng/ml から6.4ng/ml に低下した．さらにその後，docetaxel 30mg/週×10回を施行し，CEA は2.3ng/ml まで低下し，正常化した．骨シンチグラムにて腸骨，椎体および肋骨に RI の集積を認めるものの，骨痛はモルヒネの使用から離脱でき，非ステロイド抗炎症薬のみでコントロール可能となった．平成13年2月下旬に胸水を認めたため，化学療法を中止した．

平成13年7月初旬より腰部から右下肢の疼痛が出現し，モルヒネの使用を再開した．平成13年9月に右大腿骨頸部に骨転移（図1 B）による圧迫骨折を認め，右人工骨頭置換術を施行した．病理所見は骨髄領域を中心に癌の転移を認め，切除断端は陰性であった．

anastozole 1mg/日，pamidronate 30mg/週を開始した．原発巣，転移巣ともに Herceptest 2+であったため，trastuzumab 90mg と paclitaxel 60mg を併用し，2週に1回投与した．現在も投与を継続している．CEA は13.5ng/ml から2.2ng/ml と正常化した．trastuzumab と paclitaxel の併用療法に際して，Grade 1の白血球減少と infusion reaction を認めたが，重篤な副作用は認められなかった．

平成14年12月現在，骨シンチグラム上は転移巣の完全消失を認めないが，新たな転移巣を認めていない（図

2003年5月21日受付　2003年6月24日採用

〈所属施設住所〉
〒543-0035　大阪市天王寺区北山町10—31

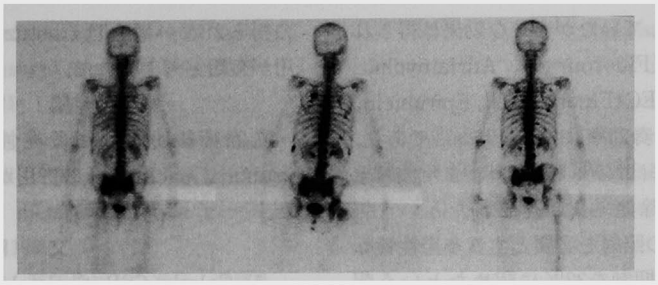

A　　B　　C

図1　骨シンチグラム：A）左腸骨から仙骨にかけて骨転移を認めた．B）右大腿骨頸部に骨転移を認めた．C）trastuzumab，paclitaxel の併用開始20カ月の現在，骨シンチグラム上，新たな転移巣を認めない．

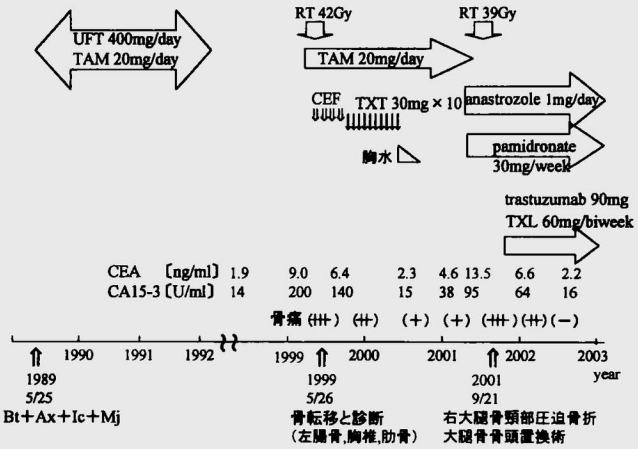

図2　臨床経過：RT：radiation therapy　TXT：docetaxel　TXL：paclitaxel
骨痛(卌)，(卄)，(+)：高度，中等，軽度

1 C)．また約1年8カ月にわたり，鎮痛剤を全く使用せずに骨痛もなく，海外旅行ができるほど日常生活動作（ADL）の改善を認めている（図2）．

考　察

進行再発乳癌の治療は，trastuzumab の登場により，従来の化学療法に耐性となった乳癌再発症例に対しても治療効果が期待されるようになってきた．trastuzumab は抗ヒト化モノクローナル抗体であり，腫瘍細胞表面の HER2受容体に特異的に接合し，腫瘍細胞の増殖を抑制するとされている．乳癌患者の25～30％に HER2の過剰発現が認められ[2)3)]，HER2陽性例は予後不良と考えられている[4)]．海外で行われた第III相共同臨床試験では，HER2過剰発現が確認された転移性乳癌に対する trastuzumab の奏効率は16.4％で，奏効中央期間は9.1カ月であった[5)6)]．また，HER2/neu 高発現の進行再発乳癌に対しては，taxane 系の薬剤と併用することで単独治療よりも高い奏効率（CR 8％，PR 34％）が得られたとの報告がなされている[7)8)]．

進行再発乳癌では全経過中に70％以上の症例で骨転移をきたすとされている[1)]．乳癌の骨転移単独症例は脳転移，肝転移症例に比べて平均生存期間が長く約24カ月と報告されている[9)]．しかし疼痛，病的骨折などにより QOL の低下を認める症例が多く，しばしば治療に難渋する．

骨転移に特異的に奏効する化学療法はなく，従来は pamidronate と内分泌療法，化学療法を組み合わせ

て，QOL の改善を目指していたが十分な効果は得られていなかった[9]．FAC (Fluorouracil, Adriamycin, Cyclophosphamide), FEC(Fluorouracil, Epirubicin, Cyclophosphamide) の奏効率は29から33%[10]であり，docetaxel 単剤の奏効率は7.7%と低い[11]．また放射線治療により80～90%に除痛効果が得られたという報告[12]もあるが，広範囲の照射を必要とする多発性骨転移症例には重篤な骨髄抑制を32%に認めたという報告[13]もあり，化学療法との併用には限界がある．

自験例では乳癌術後10年目に多発性骨転移を認め，CEF, 放射線療法, docetaxel が一時奏効したが再燃した．そのため trastuzumab と paclitaxel の併用療法を施行し，CEA は13.5ng/ml から2.2ng/ml と正常化し，さらに鎮痛剤なしで除痛可能となった．投与方法に関しては，白血球減少などの副作用の出現，docetaxel の投与により胸水を認め化学療法を中止した既往があること，患者が遠方からの通院であることを考慮し，trastuzumab 90mg と paclitaxel 60mg を 2 週に 1 回併用して投与した．trastuzumab と paclitaxel の併用は毎週投与の報告が多いが，trastuzumab の半減期は 3 週間を超え，3 週に 1 回投与でもトラフ値は週 1 回投与時と同様であるという報告[14]がある．さらに paclitaxel の投与量を60mg と減量して併用したことで，重篤な副作用を認めずに，投与後 1 年 8 カ月以上になる現在も継続でき，長期投与が可能になったと考えられる．

ER および HER2陽性の腫瘍に対する trastuzumab と TAM の併用の有効性は in vitro で確認されている[15]．また HER2陽性乳癌患者に対し anastozole は TAM より有効性が高いことが報告されている[16]．これらのことから TAM 抵抗性乳癌に対して trastuzumab と anastozole の併用の有効性が示唆される[17]．自験例でも trastuzumab と paclitaxel の併用療法中に anastozole の投与も行っており，その効果も加わった可能性も考えられる．現在 ER および HER2陽性で TAM 抵抗性乳癌に対して trastuzumab と anastozole の併用についての治験が行われており，結果が待たれる．

自験例は現在，骨シンチグラム上は転移巣の完全消失を認めないが，新たな転移巣を認めていない．また約 1 年 8 カ月にわたり，鎮痛剤を全く使用しないで骨痛を認めておらず，海外旅行ができるまで ADL の改善を認めている．HER2過剰発現が確認された乳癌術後多発性骨転移の症例において，従来の治療法で効果の得られない場合は trastuzumab と paclitaxel の併用が有用と考えられた．

結　語

乳癌術後10年目に多発性骨転移を認め，trastuzumab, paclitaxel の併用が奏効した 1 例を経験した．

文　献

1) Galasko CSB : Skeletal metastasis. Butterworths, London, 1986, p14—21
2) De Potter CR, Van Daele S, Ven de Vijver MJ, et al : The expression of the neuoncogene product in breast lesions and in normal fetal and adult human tissues. Histopathology 15 : 315—362, 1989
3) Press MF, Cordon-Cardo C, Slamon DJ : The expression of the HER-2/neu proto-oncogene in normal human adult and fetal tissues. Oncogene 5 : 953—962, 1990
4) Slamon DJ, Godolphin W, Jones LA, et al : Studies of the HER-2/neu proto-oncogene in human breast and ovarian cancer. Science 244 : 707—712, 1989
5) Cobleigh MA, Vogel CL, Tripathy D, et al : Multinational study of the efficacy and safety of humanized anti-HER2 monoclonal antibody in women who have HER2 overexpressing metastatic breast cancer that has progressed after chemotherapy for metastatic disease. J Clin Oncol 17 : 2639—2648, 1999
6) Vogel CL, Cobleigh MA, Tripathy D, et al : First-line Herceptin monotherapy in metastatic breast cancer. Oncology 61 (suppl) : 37—42, 2001
7) Baselga J, Norton L, Albanell J, et al : Recombinant humanized anti-HER2 antibody (Herceptin™) enhances the antitumor activity of paclitaxel and doxorubicin against HER2/neu overexpressing human breast cancer xenografts. Cancer Res 58 : 2825—2831, 1998
8) Slamon DJ, Leyland-Jones B, Shak S, et al : Use of chemotherapy plus a monoclonal antibody against HER2 for metastatic breast cancer that overexpresses HER2. New Engl J Med 344 : 783—792, 2001

9) Coleman RE : Skeletal complications of malignancy. Cancer 80 (suppl 8) : 1588—1594, 1998
10) Lopez M, Papaldo P, Lauro LD, et al : 5-fluorouracil, adriamycin, cyclophosphamide (FAC) vs. 5-fluorouracil, epirubicin, cyclophosphamide (FEC) in metastatic breast cancer. Oncology 46 : 1—5, 1989
11) 田口鉄男，森　昌造，阿部力哉他：進行・再発乳癌に対する RP56976 (Docetaxel) の後期第II相臨床試験．癌と化療　21：2625—2632，1994
12) 森田浩三，伊藤善之：骨転移に対する放射線療法の方針．癌の臨　34：1130—1138，1988
13) Salazar OM, Rubin P, Hendrickson FR, et al : Single-half-body irradiation for palliation of multiple bone metastasis from solid tumor. Final Radiation Therapy Oncology Group Report. Cancer 58 : 29—36, 1986
14) Leyland-Jones B, Arnold A, Gelmon K, et al : Pharmacologic insighs into the future of Trastuzumab. Ann Oncol 12 (suppl 1) : S43—47, 2001
15) Benz CC, Scott GK, Sarup JC, et al : Estrogen-dependent, tamoxifen-resistant tumorigenic growth of MCF-7 cells transfected with HER2/neu. Breast Cancer Res Treat 24 : 85—95, 1993
16) Ellis MJ, Coop A, Singh B, et al : Letrozole is more effective neoadjuvant endocrine therapy than tamoxifen for ErbB-1-and/or ErbB-2-positive, estorogen receptor-positive primary breast cancer : evidence from a phase III randomized trial. J Clin Oncol 19 : 3808—3816, 2001
17) 日馬幹弘，黒田直樹，河北英明他：Trastuzumab (Herceptin®) と Anastrozole (Arimidex®) の併用が著効した局所進行乳癌の1例—その作用機序における文献的考察—．乳癌の臨　17：479—487，2002

EFFICACY OF COMBINATION THERAPY TRASTUZUMAB AND PACLITAXEL OF MULTIPLE BONE METASTASIS FOLLOWING BREAST CANCER SURGERY—A CASE REPORT—

Motoaki YASUKAWA, Masaaki NAKAHARA, Shigeru IMABUN,
Nobutaka HATANAKA, Kazuyasu NAKAO and Masahiko TSUJIMOTO*
Departments of Surgery and Pathology*, Osaka Police Hospital

A 61-year-old woman underwent Bt+Ax+Ic+Mj for right breast cancer in May 1989. The pathological diagnosis was scirrhous carcinoma, n1β (4/9), ER (+), PgR (−), and she was placed on oral UFT and TAM for three years postoperatively. In May 1999, bone metastasis was detected in the left ilium. Four courses of CEF chemotherapy and radiation therapy (42 Gy) followed by weekly docetaxel therapy were administered, and the serum CEA level decreased from 9.0 ng/ml to 2.3 ng/ml. In September 2001, a compression fracture caused by bone metastasis in the right femoral neck was diagnosed, and an artificial femoral head replacement operation was performed. Trastuzumab 90 mg and paclitaxel 60 mg were concomitantly administered for two weeks because the primary and metastatic site were Herceptest 2+, and the CEA value decreased from 13.5 ng/ml to within the normal range, 2.2 ng/ml. Bone scintigraphy did not show complete resolution of the metastatic sites, but no new lesions appeared for 20 months. The combination of trastuzumab and paclitaxel was effective against postoperative multiple bone metastasis in this case.