症　例

リンパ組織球様悪性胸膜中皮腫の１例

西　　英行，伊賀　徳周，清水　信義

要　　旨

症例は73歳，男性．石綿ばく露歴がある．左胸水貯留にて発症し，胸膜中皮腫が疑われ紹介となった．胸部CT検査では左側胸部に胸膜肥厚を認めた．胸腔鏡下生検では確定診断に至らず経過観察となった．5ヵ月後のアスベスト健診にて上縦隔に32 mm大の分葉状の内部不均一の腫瘤を指摘され，胸腔鏡下に腫瘤を摘出した．病理組織学的検査では，類円形および紡錘型細胞が主体の腫瘍で，多数のリンパ球浸潤が認められた．免疫組織学的には，Calretinin，WT1，EMA，D2-40，CAM5.2，AE1/AE3陽性，Desmin，p63，p40，TTF-1，napsinA，Claudin4 cytoplasmic，CD30，CEA陰性で，リンパ組織球様悪性胸膜中皮腫の診断となった．胸膜剥皮術を行い，術後17ヵ月現在，無再発生存中である．

索引用語：リンパ組織球様悪性胸膜中皮腫，胸膜腫瘍，胸膜剥皮術
lymphohistiocytoid mesothelioma, pleural tumors, pleurectomy/decortication

はじめに

リンパ組織球様悪性胸膜中皮腫（Lymphohistiocytoid mesothelioma of the pleura：LHM）は，まれな疾患であり，1988年に初めてHendersonらにより，組織球様の腫瘍細胞よりなり，多数のリンパ球浸潤および多核巨細胞を認める肉腫型の特殊型として報告された[1]．LHMは，non-Hodgkinリンパ腫，低分化扁平上皮癌，低分化肉腫，胸腺腫や神経節神経腫等との鑑別を要する疾患である[1-3]．はじめは肉腫型の亜型とみなされていたが，最近では異なる見解も報告されている[2]．

今回我々は．診断に苦慮した症例を経験したので報告する．

症　　例

患　者：73歳，男性．

主　訴：嘔気．

既往歴：高血圧．

生活歴：機会飲酒．喫煙20本/日/40年．

岡山労災病院アスベスト疾患ブロックセンター
原稿受付　2016年3月5日
原稿採択　2016年5月20日

職業歴：配電工，勤続47年間．

現病歴：2013年11月に嘔気を主訴に近医を受診した．CT検査にて，腹部には異常は認められなかったが，両側胸膜肥厚および左胸水が認められた．胸水検査では，リンパ球優位の滲出性胸水で，CEA 1.4 ng/ml，ヒアルロン酸111000 ng/ml，細胞診はClass IIIであった．胸膜中皮腫の疑いで当院紹介となった．

入院時現症：身長165 cm，体重52 kg，血圧122/86 mmHg，脈拍70/分整，呼吸20/分，体温36.9℃であり，身体所見上特記すべきことはなかった．

入院時検査所見：血液生化学検査では，異常な値は認めなかった．腫瘍マーカーは，CEA, SCC, CYFRA, CA15-3，CA19-9，CA125，proGRPが測定されたが異常値は認めなかった．

胸部CT所見：両側肺底部に，胸膜肥厚およびプラークを認めた．左胸腔に，胸水，軽度の胸膜肥厚，および軽度の左下葉の無気肺を認めたが，肺内に腫瘍を疑う陰影は認めなかった（Fig. 1A）．

胸部MRI：左胸膜には拡散強調画像にて著明な高信号を呈している部分があり（Fig. 1B），同部位は胸膜プラークよりも強い造影効果が認められた（Fig. 1C）．

FDG-PET：CTおよびMRIで造影された部位の一部に，FDGの集積が認められた（SUV max=4.2）（Fig. 1D）．

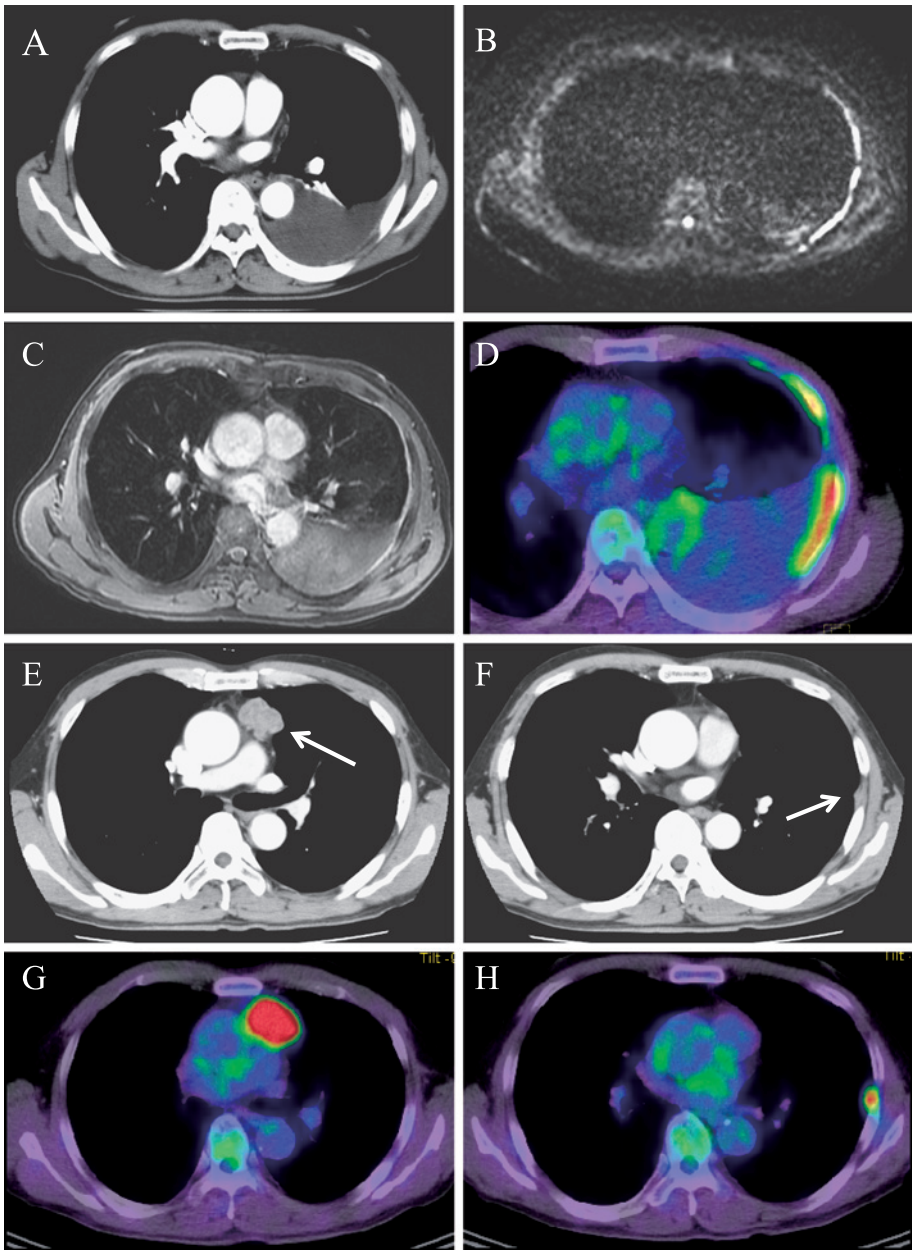

Fig. 1　Thoracic computed tomography with left pleural effusion and left parietal pleural thickening (December 2013) **(A)**. Magnetic resonance imaging showing left parietal pleural thickening and enhanced pleura (December 2013) **(B, C)**. FDG position tomography and CT images demonstrating abnormal FDG uptake in pleura (December 2013) **(D)**. Thoracic computed tomography. White arrows indicate the tumor of the mediastinum and thickening of pleura (June 2014) **(E, F)**. FDG positron tomography demonstrating abnormal FDG uptake at the superior mediastinum and sites previously biopsied (June 2014) **(G, H)**

左上縦隔には，CT上軽微な胸膜肥厚は認められたが，MRIで造影されたり，FDG-PETで異常集積が認められる像は認められなかった．

胸水検査：細胞診は，Class IIであった．

胸膜中皮腫を強く疑い，2014年1月に，局所麻酔下に胸腔鏡下胸膜生検を行った．胸腔内には明らかな腫瘤は認められず，中皮腫が疑われた胸膜肥厚部には，白色のプラークおよび軽度の発赤した隆起性病変が認められた

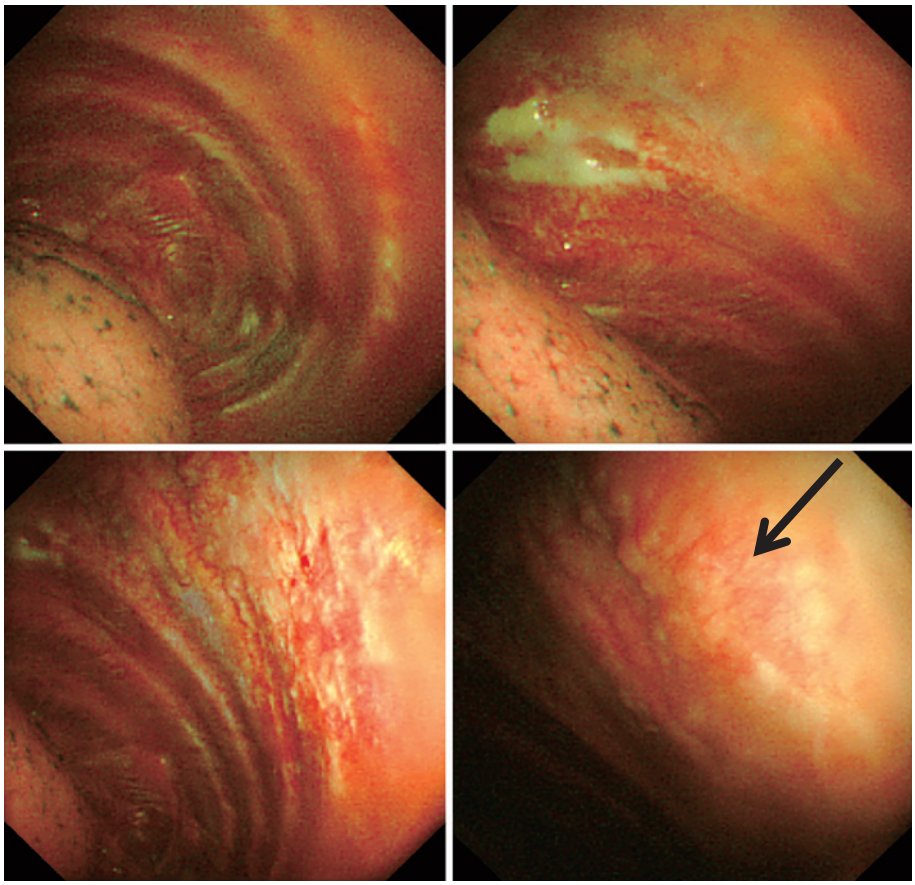

Fig. 2　Thoracoscopic findings. Black arrows indicate the evaluated lesion on the pleura.

（Fig. 2）．病理組織学的検査では，線維性に肥厚した胸膜内に限局性に浸潤しているリンパ球，形質細胞，組織球があり，その中に腫大した少数の中皮細胞の集簇巣が認められたが，悪性所見は認められなかった．再検を目的に，10 日後に全身麻酔下に胸腔鏡下生検を行った．病理組織学的には前回と同様の所見であり，免疫組織学的検査も行われたが，炎症性の胸膜炎の診断となった．その後の経過中に，明らかな胸水の再貯留は認められなかった．以後アスベスト健診（石綿作業従事者に対する健康診断）に委託した．初診から 6 ヵ月後の 2014 年 6 月に行われたアスベスト健診の胸部 CT にて，上縦隔に腫瘤が認められたため，再度当院に紹介となった．胸部 CT では，分葉状で内部が不均一に造影される腫瘤が認められた（Fig. 1E，F）．前回生検部の胸膜も造影されていたが，増大傾向はなかった．FDG-PET では，上縦隔の腫瘤（SUV max=15.1）および前回の生検部（SUV max=5.7）に FDG の集積が認められた（Fig. 1G，H）．前回の生検部周囲の FDG の取り込みの範囲は縮小していたが，SUV max 値は上昇していた．経過的には，胸膜中皮腫が強く疑われるが，画像所見より胸腺腫瘍，悪性リンパ腫等も否定できないため，胸腔鏡補助下に腫瘍を摘出した．腫瘍は上縦隔にあり一部，肺に癒着していた．浸潤も否定できないために上葉を一部合併切除した（Fig. 3A，B）．迅速病理検査で，胸腺腫瘍ではなく，胸膜中皮腫の可能性が高いという診断であった．摘出標本の病理組織学的所見では，比較的限局性に増殖している腫瘍で，構成細胞は類円形と紡錘形細胞が主体で，核小体の腫大や核の多形性が目立っていた．背景には多数のリンパ球の浸潤が認められた（Fig. 4A, B）. 免疫組織学的には, Calretinin（Fig. 4C），WT1，EMA，D2-40（Fig. 4D），CAM5.2，AE1/AE3 陽性，CEA（Fig. 4E），TTF-1（Fig. 4F），Desmin，p63，p40，napsinA，Claudin4 cytoplasmic，CD4（Fig. 4F），CD8（Fig. 4G），CD30，陰性で，LHM の診断となった（Fig. 4）．IMIG 分類 T3N0M0 stage III の診断にて，2014 年 8 月に胸膜剥皮術を行った．肉眼的には，胸腔鏡下に生検した部位に一致して腫瘤形成を認め，前回の腫

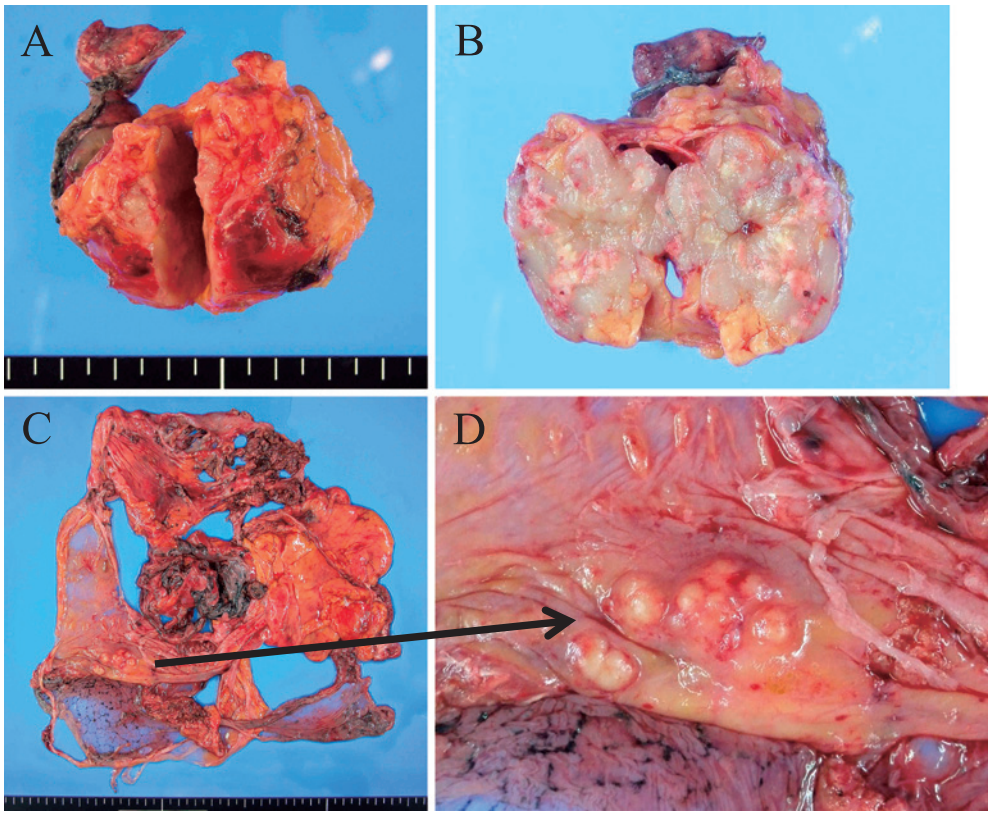

Fig. 3 Macroscopic findings following resection by thoracoscopic surgery showed that the mass measured 55×45×40 cm **(A, B)**. Macroscopic findings following pleurectomy/decortication showed multiple tumors on the pleura (black arrow) **(C, D)**.

瘍摘出した際の肺部分切除部に硬結を触れたが，びまん性の病変は認められなかった（Fig. 3C，D）．病理組織学的には，胸腔鏡下生検部の腫瘤は，線維性の肥厚が強く腫瘍成分が少なく，肺部分切除した部位は，脂肪織内に腫瘍細胞の浸潤が認められたが，びまん性の増殖は認められなかった．摘出したリンパ節に転移は認められなかった．術後化学療法は本人の承諾が得られず，現在外来経過観察中であるが，術後17ヵ月無再発生存中である．

考　　察

今回我々は，診断までに6ヵ月以上要したLHMを経験したので報告した．LHMは，胸膜中皮腫（MPM）の中でもまれな組織型であり，その頻度は，Hendersonら[1]は394例中3例（0.8%），Galateau-Salleら[2]は2200例中22例（1%），Khalidiら[3]は612例中3例（0.5%），Kawaiら[4]は285例中4例（1%），Yaoら[5]は220例中4例（3%）と報告している．当センターでも，150例中2例（1%）あり，ほぼ同比率であった．Pub Medにて「lymphohistiocytoid mesothelioma」をキーワードとして1950～2015年までの期間で検索し，さらに検索文献より引用文献を検索し，37例を検索し得た[1-9]．

MPMは，早期発見が困難であるといわれているが，その診断においてFDG-PETは，原発巣である胸膜病変の把握，病期診断，遠隔転移の診断および術後再発の早期発見などに有用であることが報告されている[10, 11]．Teradaらは，MPMの肉腫型のSUV：10.2±5.4，非肉腫型SUV：4.6±3.9およびIMIG分類（Stage：SUV）I期：1.5±2.2，II期：3.5±3.4，III期：6.3±2.8，IV期：7.6±4.9というように，組織型や病期によってSUV max値で有意差が示されたことを報告している（それぞれ$p=0.01$，$p<0.01$）[12]．しかし，Floresら[13]のFDG-PETではIMIG stage IaのMPMの病変が検出できなかった報告や，石綿ばく露のある胸膜肥厚症例の検討では，FDG-PET陽性であった8例のうち，MPMは2例のみで，ほかは，肺腺癌，悪性黒色腫，非特異的慢性炎症，胸膜線

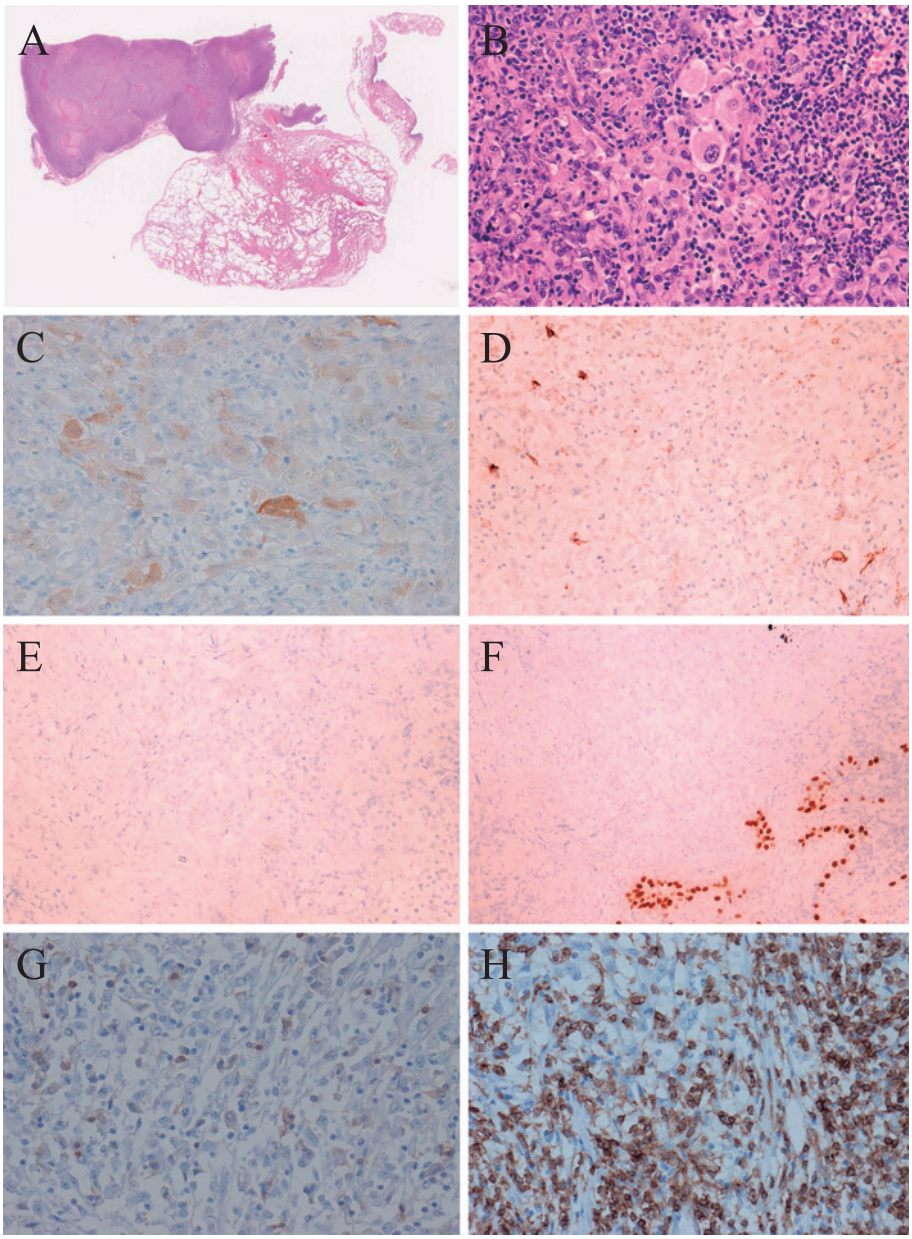

Fig. 4　Pathological analysis of the biopsy specimen. **(A, B)** Hematoxylin-Eosin **(A** ×1, **B** ×20), **(C)** Calretinin (×20), **(D)** D2-40 (×20), **(E)** CEA (×20), **(F)** TTF-1 (×20), **(G)** CD4 (×20), **(H)** CD8 (×20).

維症，肺サルコイドーシスなどであった[14]との報告もある．今回の症例では，SUV max からも中皮腫を疑うには十分な値であり，組織学的に早期に診断できなかったが，LHM の早期診断には FDG-PET が有用であったと考える．

検索し得た 37 例について臨床病理学的および治療について検討した．比較検討の対象としては，労働者健康福祉機構のアスベスト関連疾患の研究班により，2007 年～2013 年までに全国労災病院（34 施設中 22 施設）より集積された胸膜中皮腫 264 例とした[15]．男女比，平均年齢はほぼ同等であったが，石綿ばく露歴が，集積例では 81% であったが，LHM では 59% と少ない傾向であった．CT 画像上 LHM に特徴的な所見はなかったが，今回の症例のように孤立性腫瘤を示すものが 1 例あった．治療に関しては手術療法が 13 例（35%）に行われており，術式は，胸膜剥皮術が 6 例，胸膜肺全摘術が 1 例，腫瘍

Table 1 Comparative analysis of cases published in the literature and those from Rousai hospital

No. of patients	37[1-9]	264[15]
Sex		
Male	27 (73%)	230 (87%)
Female	10 (27%)	34 (23%)
Mean age (years)	69 ± 9 (SD)	69 ± 10 (SD)
Asbestos exposure (patients)	22 (59%)	215 (81%)
Pleural effusion	28 (76%)	
Chest pain	23 (44%)	
CT findings		
Diffuse plural thickening	15 (41%)	
Pleural based mass	12 (32%)	
Diffuse modularity	7 (19%)	
Solitary mass	1 (3%)	
Treatment		
Chemotherapy	8 (22%)	159 (60%)
Chemotherapy + Radiotherapy	1	0
Chemotherapy + Pleurodesis	1	0
Operation	13 (35%)	60 (23%)
Operation + Chemotherapy	1	25
Operation + Radiotherapy	1	1
Operation + Chemotherapy + Radiotherapy	1	4
Operation + Chemotherapy + Pleurodesis	1	0
Operation + Radiotherapy + Pleurodesis	2	0
Radiotherapy	6 (16%)	1 (2%)
Radiotherapy + pleurodesis	4	0
Pleurodesis	4 (11%)	0
Best supportive care	6 (16%)	44 (15%)

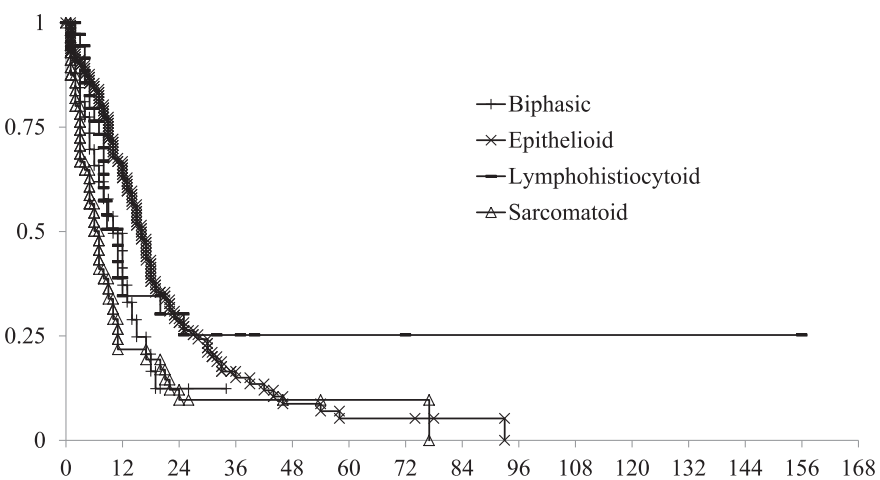

Fig. 5 Kaplan-Meier analysis of overall survival (months) for all patients with malignant pleural mesothelioma according to stage.

切除が1例，palliative surgeryが5例に行われていた．6例に補助化学・放射線療法が行われていた．全身化学療法は8例に行われていた．抗癌剤のレジメンや治療効果に関しては詳細な記載はないが，Miyamotoら[9]は，cisplatinとpemetrexedが著効したことを報告している（Table 1[1-9, 15]）．今回の症例では，5ヵ月間に急速に増大しており，肉腫型と考えられているLHMに手術適応があったかどうかは議論のあるところであると考えている．

組織型別の全生存期間の検討では，生存期間中央値（MST）は，lymphohistiocytoidが11ヵ月，上皮型16ヵ月，肉腫型7ヵ月，二相型10ヵ月であった．MSTにおいて，lymphohistiocytoidと肉腫型の間に有意差を認めた（$p<0.02$）（Fig. 5）．Hendersonら[1]やKawaiら[4]は，肉腫型の亜型として報告している．Kawaiら[4]の報告では，autopsyにおいて再発部位の組織が肉腫型であったことが，その根拠の一つになっている．しかしGalateau-Salleら[2]は，その予後から上皮型または二相型の亜型ではないかと報告しており，今回の検討でも．全生存期間からは同様の結果が得られた．上皮型か肉腫型に属すかは，いまだ論議の余地があるが，治療上重要な課題であり，今後の症例の集積，検討が必要であると考えている，

利益相反

本論文について申告する利益相反はない．

文　献

1. Henderson DW, Attwood HD, Constance TJ, Shilkin KB, Steele RH. Lymphohistiocytoid mesothelioma; A rare lymphomatoid variant of predominantly sarcomatoid mesothelioma. Ultrastruct Pathol 1988; **12**: 367-84.
2. Galateau-Salle F, Attanoos R, Gibbs AR, Burke L, Astoul P, Rolland P, et al. Lymphohistiocytoid variant of malignant mesothelioma of the pleura: A series of 22 cases. Am J Surg Pathol 2007; **31**: 711-6.
3. Khalidi HS, Medeiros LJ, Battifora H. Lymphohistiocytoid mesothelioma. An often misdiagnosed variant of sarcomatoid malignant mesothelioma. Am J Clin Pathol 2000; **113**: 649-54.
4. Kawai T, Hiroi S, Nakanishi K, Takagawa K, Haba R, Hayashi K, et al. Lymphohistiocytoid mesothelioma of the pleura. Pathol Int 2010; **60**: 566-74.
5. Yao DX, Shia J, Erlandson RA, Klimstra DS. Lymphohistiocytoid mesothelioma: a clinical, immunohistochemical and ultrastructural study of four cases and literature review. Ultrastruct Pathol 2004; **28**: 213-28.
6. Tresserra F, Castella M, Fabra G, Angeles Martinez M, Dominguez M, Fernandez-Cid C, et al. Lymphohistiocytoid mesothelioma of the pleura. A case report with cytological findings. Diagn Cytopathol 2013; **41**: 546-9.
7. 西阪　隆，土井正男，平井伸司，濱中喜晴，武島幸男，井内康輝．術後13年の経過観察が可能であったlymphohistiocytoid mesothelioma（LHM）の1例．肺癌 2010; **50**: 646.
8. 石山宮子，山岡恵子，伊藤　仁，服部　学，藤本博行．胸水中に肉腫様細胞が多数出現したLymphohistiocytoid mesotheliomaの光顕電顕的検討．日臨細胞会誌 2007; **46**: 189.
9. Miyamoto Y, Fujimoto N, Asano M, Nakasuka T, Hara N, Yamagishi T, et al. Lymphohistiocytoid mesothelioma with a response to cisplatin plus pemetrexed: A case report. Cancer Treatment Communications 2015; **4**: 1-5.
10. Gerbaudo VH, Mamede M, Trotman-Dickenson B, Hatabu H, Sugarbaker DJ. FDG PET/CT patterns of treatment failure of malignant pleural mesothelioma: relationship to histologic type, treatment algorithm, and survival. Eur J Nucl Med Mol Imaging 2011; **38**: 810-21.
11. Haberkorn U. Positron emission tomography in the diagnosis of mesothelioma. Lung Cancer 2004; **45**: S73-6.
12. Terada T, Tabata C, Tabata R, Okuwa H, Kanemura S, Shibata E, et al. Clinical utility of 18-fluorodeoxyglucose positron emission tomography/computed tomography in malignant pleural mesothelioma. Exp Ther Med 2012; **4**: 197-200.
13. Flores RM, Akhurst T, Gonen M, Larson SM, Rusch VW. Positron emission tomography defines metastatic disease but not locoregional disease in patients with malignant pleural mesothelioma. J Thorac Cardiovasc Surg 2003; **126**: 11-6.
14. 吉川京燦，長谷部充彦，石川博之，佐合賢治，田村克巳，松野典代，他．アスベスト暴露癌を伴う胸膜肥厚症例のFDGとメチオニンPETによる悪性中皮腫早期診断の可能性の検討．核医学 2006; **43**: 5164.
15. 西　英行，平山　伸，清水信義．胸膜中皮腫に対する手術療法の検討．日呼外会誌 2015; **29**: 435-41.

Lymphohistiocytoid mesothelioma of the pleura: A case report

Hideyuki Nishi, Norichika Iga, Nobuyoshi Shimizu

Main Center for Asbestos-related Disease for Diagnosis and Treatment, Okayama Rousai Hospital, Japan

We report the case of a patient with lymphohistiocytoid mesothelioma (LHM). A 73-year-old man was referred to our hospital because of pleural effusion seen on chest radiographs. He had been exposed to asbestos during power distribution work. Computed tomography (CT) images of the chest showed thickening of the left parietal pleura. Biopsy with a thoracic scope did not lead to a definitive diagnosis. A mass showing fallacious internal heterogeneity by the superior mediastinum of 32 mm was pointed out on a medical check-up five months later. We resected the mass by thoracoscopic surgery. Histopathologically, round and spindle-type cells were present in the mass as the main constituent with abundant lymphocyte infiltration. Immunohistochemical analyses revealed that the cells were positive for calretinin, WT-1, EMA, D2-40, CAM5.2, and AE1/AE3, and negative for desmin, p63, p40, TTF-1, napsinA, Claudin4 cytoplasmic, CD30, and CEA. Based on these findings, the diagnosis was confirmed as LHM. We performed pleurectomy/decortication. There had been no recurrence as of 17 months postoperatively.

© The Japanese Association for Chest Surgery (JACS)