症　例

臓側胸膜に明らかな肉眼病変を認めない若年女性の悪性胸膜中皮腫に対する extended pleurectomy/decortication

中島　由貴[*1]，秋山　博彦[*1]，木下　裕康[*1]
飯島　慶仁[*1]，松本　卓子[*2]，浦本　秀隆[*1]

要　　旨

近年，悪性胸膜中皮腫に対する根治療法の一環としての外科的治療に，胸膜切除/肺剥皮術（Pleurectomy/decortication；P/D）が注目されつつある．我々は20代女性で臓側胸膜にほとんど肉眼病変を認めない悪性胸膜中皮腫に対する extended P/D を経験した．症例は25歳，女性で石綿暴露歴はない．1年前に左胸痛を自覚したが，胸膜炎の疑いで抗生剤を処方され症状は軽快した．2ヵ月前に症状が再燃，左胸水貯留を認めた．胸膜生検から上皮型悪性胸膜中皮腫（cT1bN0M0 Stage Ib）と診断された．手術は左 extended P/D を行った．臓側胸膜に肉眼的病変はほとんど認めなかったが，肉眼的完全切除（全臓側胸膜切除）は可能であった．術中出血，肺瘻も許容範囲で，術後合併症なく術後第7病日に退院した．術直後の PS は術前と変化なく，第32病日より抗癌剤治療を開始した．

索引用語：悪性胸膜中皮腫，胸膜切除/肺剥皮術，extended P/D，若年者，手術
malignant pleural mesothelioma, pleurectomy/decortication, extended P/D, juvenile, surgery

はじめに

近年，悪性胸膜中皮腫に対する根治療法の一環としての外科的治療に，胸膜切除/肺剥皮術（Pleurectomy/decortication；P/D）が注目されつつある[1]．今回我々は20代女性で臓側胸膜にほとんど肉眼病変を認めない悪性胸膜中皮腫に対する extended P/D を経験した．文献で調べ得た限り，これまでに20代女性に対する全臓側胸膜切除を行った P/D の報告はなく，術中所見や特徴に関して文献的考察を加え報告する．

症　　例

症　例：25歳女性．

主　訴：左胸痛．

既往歴：特記事項なし．

職　業：販売員．

生活歴：喫煙歴なし．アスベスト暴露歴なし．

家族歴：特記事項なし．

現病歴：1年前に吸気時の左胸痛を自覚して近医受診，胸部レントゲン写真・CT で異常所見なく胸膜炎の疑いで抗生剤を処方され一旦症状は軽快した．2ヵ月前に症状が再燃し近医受診，胸部レントゲン写真で左胸水の増加を認めた．胸膜生検にて悪性胸膜中皮腫と診断され治療目的に当院紹介となった．

現　症：身長169 cm，体重68.0 kg，Performance Status（PS）0，Hugh-Jones（HJ）分類Ⅰ度，身体所見上異常所見は認めなかった．

血液検査所見：Hb 9.4 g/dl，Plt 18.5×104/μl，s-Fe 10 μg/dl，TIBC 371 μg/dl，UIBC 361 μg/dl，フェリチン＜0.5 ng/ml，と鉄欠乏性貧血を認めた．

腫瘍マーカー：CEA 0.9 ng/ml，SCC 0.5 ng/ml，NSE 6.7 ng/ml，ProGRP 27.9 ng/ml，可溶性 IL-2R 276 U/ml，

[*1]埼玉県立がんセンター胸部外科
[*2]埼玉県済生会栗橋病院
原稿受付　2015年12月15日
原稿採択　2016年2月2日
本論文の要旨は第33回日本呼吸器外科学会総会にて発表した．

AFP 2.0 ng/ml と全て基準値内であった.

CA19-9 3 U/ml，CA125 33.9 U/ml.

肺機能検査：VC 3900 ml，%VC 119.3%，FEV1.0 3590 ml，%FEV 1.0 108.1%，FEV 1.0%-G 90.89%，DLco 20.48，%DLco 81.0%.

胸部レントゲン写真（胸膜生検後）：左横隔膜の軽度挙上を認めた．明らかな胸膜肥厚は認めなかった（Fig. 1-A）.

胸部造影 CT：左胸水貯留，縦隔胸膜に造影効果を示す幅 5 mm の限局性胸膜肥厚を認めた（Fig. 1-B）. 右乳腺に 10 mm，左乳腺に 13 mm 大の造影効果を示す結節影を認めた.

FDG-PET/CT 所見：有意な集積は認めなかった.

胸膜生検時胸腔内所見：横隔膜の一部，横隔膜近傍の壁側胸膜に数ミリ大の小結節が散見された（Fig. 2-A，B）．臓側胸膜には下葉に 1 個の小結節を認めた（Fig. 2-C）.

胸水検査：胸水ヒアルロン酸 27815 ng/ml，細胞診 negative.

胸膜生検時病理組織学的所見：軽度に細胞異型のある中皮様細胞の乳頭状増生を認め一部に腺管形成を認める（Fig. 3-A）．免疫染色結果は陽性が D2-40，calretinin，AE1/AE3，EMA，p53，陰性が TTF-1，desmin であった（Fig. 3-B，C）．以上の結果から悪性胸膜中皮腫・上皮型と診断した（当院，前医ともに免疫染色結果と病理組織学的診断は一致）.

経　過：左乳腺結節に対して経皮針生検施行，fibroadenoma であった．以上の結果より悪性胸膜中皮腫（上皮型，cT1bN0M0 Stage Ib）の診断で手術の方針とした.

手術所見：左 extended P/D を施行した．右側臥位で後側方に 20 cm の皮膚切開を置き第 6 肋間よりアプローチした．壁側胸膜切除より開始した．肺尖部の剥離には胸腔鏡を併用した. 心嚢水の術中迅速細胞診は class II であった．横隔膜面に最も多く結節性病変の集簇を認め横隔膜合併切除を行った．心膜面は一部剥離困難な個所があり心膜を部分合併切除した. 壁側胸膜切除終了後，壁側胸膜を開放して臓側胸膜の剥皮を開始した．剥皮は下葉 S8 より開始し，葉間面を残して上葉を剥皮後，最後に葉間面を剥皮した．肺剥皮はまず臓側胸膜を攝子で把持してメッツェンで小切開を置き，胸膜の切除断端を攝子で把持しながら肺実質からを鋭的，鈍的に剥皮した.

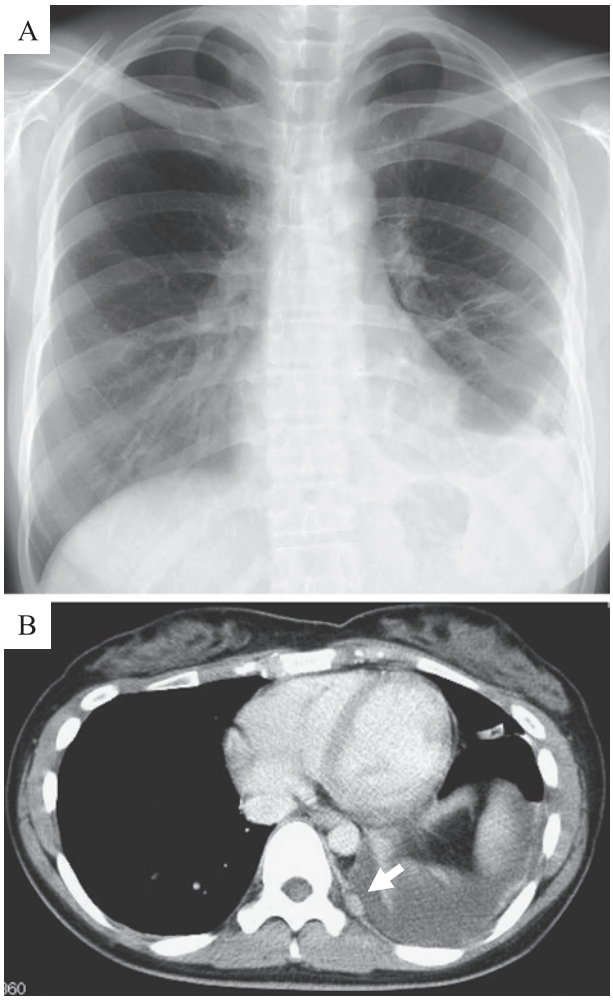

Fig. 1　**A)** A preoperative chest radiograph shows left pleural effusion.
B) Contrast-enhanced chest CT before surgery. Pleural thickening was not observed (arrow).

剥皮範囲を広げた後，臓側胸膜を用手的に把持して反転させるように力を加えて剥皮を進めた．剥皮は概ね順調に進んだ（Fig. 4-A）．結節性病変を認めた S5 の先端と S8, S10 の一部, 剥皮困難な肺の屈曲部と葉間面は結紮切離もしくは自動縫合器を使用して肺実質を合併切除した．心膜再建にはゴアテックス心膜用シート，横隔膜再建には GORE®DUALMESH®を使用した．剥皮後の肺再膨張は良好であった（Fig. 4-B）. 明らかな肺損傷の部位は上葉の葉間面，下葉葉間面各 1 ヵ所ずつで，気瘻も同部位を中心に認められた．肺瘻部位にはポリグリコール酸（PGA）シートとフィブリン糊を用いて肺瘻閉鎖を行い，手術終了時に肺瘻は認めなかった．ドレーンは前胸壁，背側，横隔膜面に 3 本挿入して手術を終了した．手術時

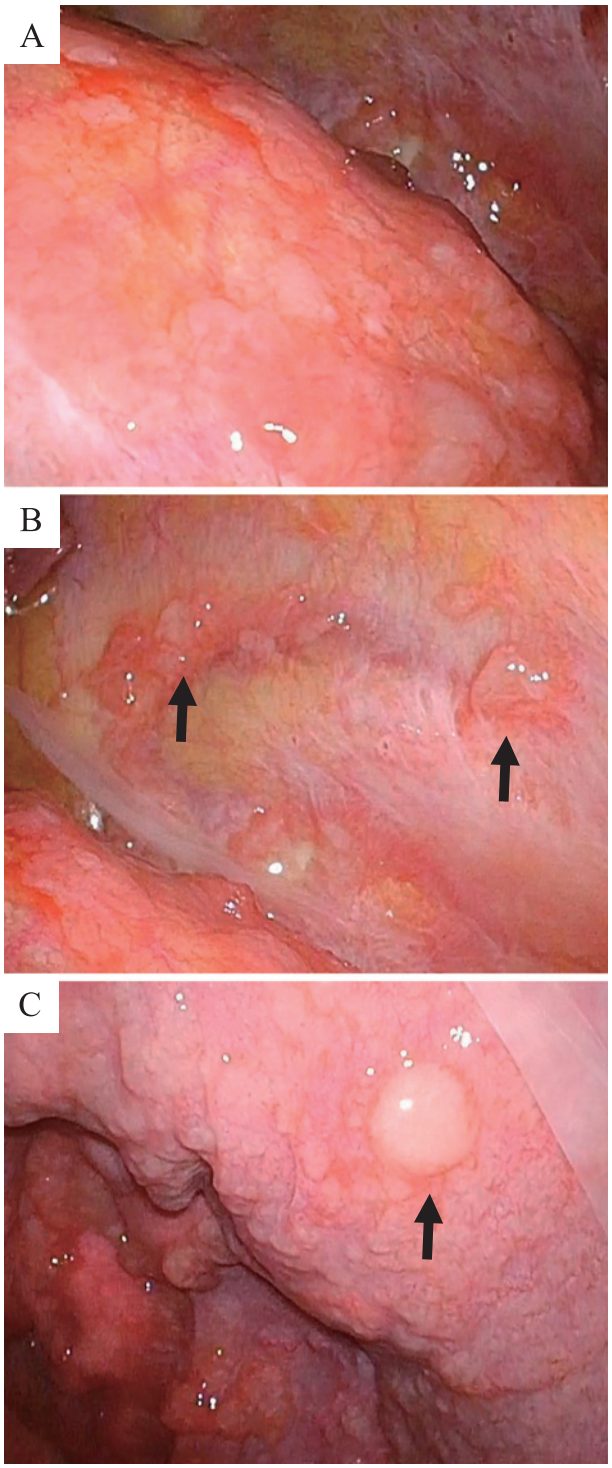

Fig. 2 Preoperative thoracoscopic findings.
A) Some small nodules were noted in the diaphragm.
B) Small nodules were also noted in the parietal pleura (arrows).
C) A small nodule was observed in the visceral pleura (arrow).

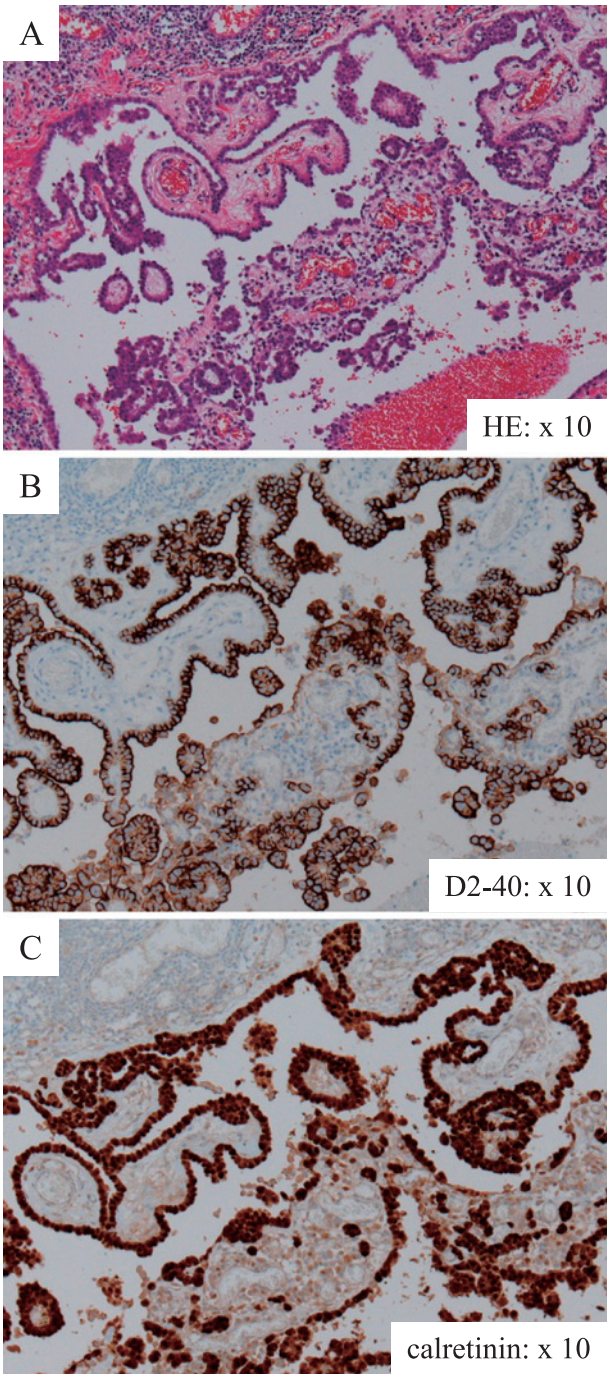

Fig. 3 **A)** A hematoxylin and eosin-stained biopsy sample of the tumor. The formation of a gland duct and papillary structure of the atypical cells were confirmed.
B) The tumor cells were positive for D2-40.
C) The tumor cells were positive for calretinin.

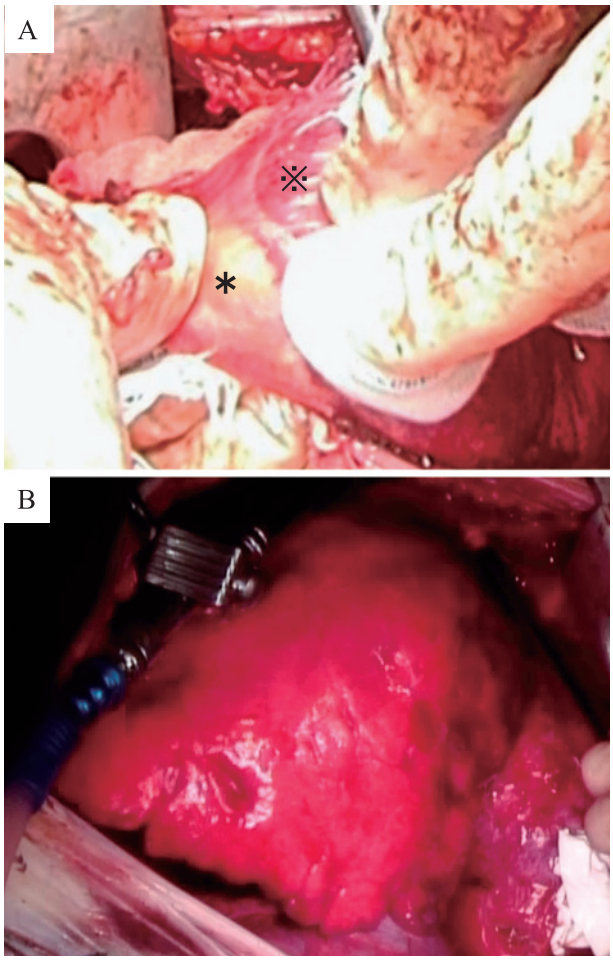

Fig. 4　**A)** The visceral pleura was extremely thin, but resectable (*: visceral pleura, ※: lung parenchyma).
B) Left lung after P/D. Damage of the lung parenchyma was slight and lung expansion was adequate.

間9時間6分，出血量1500 ccであった．

病理組織学的所見：壁側胸膜および臓側胸膜に乳頭状増生を示す異型中皮が散見された．胸膜表面に留まるものが大部分であるが壁側胸膜に一部浸潤を認めた．アスベスト小体は認めなかった．以上から悪性胸膜中皮腫・上皮型と診断した（pT1bN0M0 pStage Ib）．

術後経過：術後肺瘻は認めなかった．1PODに前胸壁，2PODに背側，4PODに横隔膜面のドレーンを抜去した．術後経過良好で合併症なく7PODに退院した．32PODよりCDDP＋PEMを開始した．術後の左肺再膨張は良好であった（Fig. 5）．55PODに行った肺機能検査結果は，VC 2730 ml（術前比較：30%減），%VC 84.0%，FEV1.0 2550 ml（29%減），%FEV1.0 77.3%，FEV1.0%-G 87.33%であった．体重は71.6 kgと若干増加，PS 0，H-J分類I度に変化はなかった．術後6ヵ月を経過し，無再発生存中である．

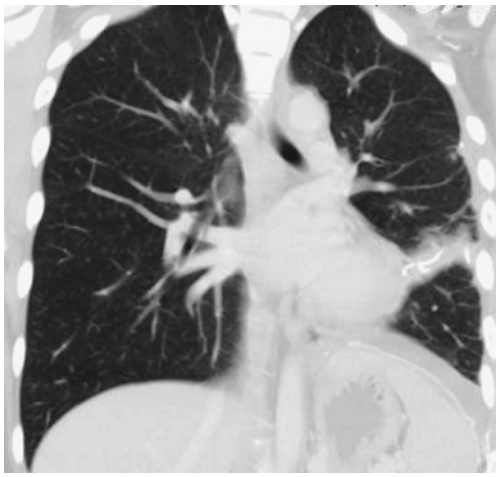

Fig. 5　Chest CT on POD 20. Expansion of the left lung was adequate.

考　　察

P/Dは以前より悪性胸膜中皮腫に対する症状緩和を目的とした姑息手術として行われてきた．しかし2008年のFloresらの報告により，multimodality therapyの一環として行われた胸膜外肺全摘術（extrapleural pneumonectomy；EPP）とP/Dの両群間に予後の差がなく，また合併症はP/D群が少ない事が示されてから改めてP/Dが注目されつつある[2]．本邦でも臨床試験として，P/Dの遂行可能性確認試験が行われている[3]．2015年のThe National Comprehensive Cancer Network（NCCN）ガイドラインでは，組織型が予後良好な上皮型である早期例に対しては，“P/D may be safer than EPP but it is unclear which operation is oncologically better.”と変更された[4]．また2012年にInternational Mesothelioma Interest Group（IMIG）会議で示されたガイドラインによると，外科治療の適応としては肉眼的完全切除（macroscopic complete resection；MCR）が可能な事で，EPPかP/Dのどちらを選択するかは，臨床的な因子，個々の施設の外科的判断と専門知識に委ねられるとある[5]．MCR達成の可否で考えると本症例の様な早期のStage IbはP/Dの良い適応であると考えられる．

本症例に対してP/Dを計画する際にポイントとなる

点は二つ挙げられる．一つ目は臓側胸膜に肉眼的病変がほとんどない事，二つ目は25歳という悪性胸膜中皮腫としては極めて若年であるという事である．Thomasらの報告では，悪性中皮腫12345例中，40歳未満は207例(1.7%)でその中でも20-29歳は38例(0.31%)であった[6]．また文献で調べ得た限り20代女性に対して，根治療法の一環としてのP/Dが行われた報告はない．これらの事から本症例に対するP/Dの外科手技的ないくつかの疑問が生じる．それはMCR達成のために肉眼的に病変のない臓側胸膜まで完全に剥皮する必要があるのかという点と，25歳女性の正常と思われる臓側胸膜が剥皮可能であるのか，また剥皮後の出血や肺瘻が許容出来るものであるのかという事であった．P/DにおいてMCR達成のために肉眼的病変のない臓側胸膜をどこまで剥皮するのかは不明な点が多かった[2,7]．しかし臓側胸膜に肉眼的な病変を認めなくても多くの場合病理的に腫瘍細胞が存在するとされる[8]．この点に関し，2015年のNCCNガイドラインではP/Dを“complete removal of the pleura and all gross tumor”と新たに定義付けている[4]．しかし通常，病変のある肥厚した臓側胸膜は比較的容易に剥皮可能であるが，明らかな病変の無い胸膜の剥皮は困難とされる[9]．若年者は経年変化がない分，臓側胸膜が更に薄いと考えられ，本症例は臓側胸膜剥皮に難渋することが予想された．

結果は術中所見で述べた通りであるが，概ね順調に肺剥皮が可能であり，MCR(全臓側胸膜切除)を達成した．肺表面からの出血は軽微で止血に難渋することは無かった．またP/D後の術後合併症で一番懸念されるのは肺瘻であるが，PGAシートとフィブリン糊で閉鎖可能であり，術後一度も気瘻を観察することは無かった．臓側胸膜の顕微鏡的な所見は，上葉にはほとんど腫瘍細胞は認められず，下葉には所々腫瘍細胞が散見された．よって上葉は特にほぼ正常な臓側胸膜と考えられるが，剥皮は可能であった．本症例の肺瘻，出血が軽度であった理由としては，病理組織学的に腫瘍が胸膜表層に限局していたこと，25歳という年齢と非喫煙者であったことから肺，胸膜の炎症性変化が軽度であった事が推察された．また術後のCTで左肺の再膨張は良好であった．肺機能検査では前述の通りVC，FEV1.0が術前と比較して約3割減少したが，PSは変化なく32PODで抗癌剤治療が開始可能であった．

結　語

臓側胸膜に肉眼的・顕微鏡的な腫瘍細胞を認めない，若年女性の悪性胸膜中皮腫でもextended P/Dは可能であり，MCR(全臓側胸膜切除)を達成することが出来た．またP/Dにおいて問題となる出血，肺瘻も許容範囲であった．今後同様の症例にとってP/Dは良い適応となる可能性があるが更なる症例の積み重ねが必要である．

利益相反

本論文に関して申告する利益相反はない．

謝　辞

稿を終えるにあたり，手術に際してご指導を賜りました産業医科大学第2外科　田中文啓先生，当院病理診断科　西村ゆう先生に深謝申し上げます．

文　献

1. Hasegawa S. Extrapleural pneumonectomy or pleurectomy/decortication for malignant pleural mesothelioma. Gen Thorac Cardiovasc Surg 2014; **62**: 516-21.
2. Flores RM, Pass HI, Seshan VE, Dycoco J, Zakowski M, Carbone M, et al. Extrapleural pneumonectomy versus pleurectomy/decortication in the surgical management of malignant pleural mesothelioma: results in 663 patients. J Thorac Cardiovasc Surg 2008; **135**: 620-6, 6 e1-3.
3. Shimokawa M, Hasegawa S, Fukuoka K, Okada M, Yokoi K, Tanaka F, et al. A feasibility study of induction pemetrexed plus cisplatin followed by pleurectomy/decortication aimed at macroscopic complete resection for malignant pleural mesothelioma. Jpn J Clin Oncol 2013; **43**: 575-8.
4. Ettinger DS, Wood DE, Akerley W, Bazhenova LA, Borghaei H, Camidge DR, et al. Malignant Pleural Mesothelioma. National Comprehensive Cancer Network Guideline Version 2. 2015. NCCN Guidelines for Patients® [Internet]；2015：MPM-C [updated 2015 Dec 14, cited 2015 Jul 20]. Available from https://www.tri-kobe.org/nccn/guideline/lung/english/mpm.pdf
5. Rusch V, Baldini EH, Bueno R, De Perrot M, Flores R, Hasegawa S, et al. The role of surgical cytoreduction in the treatment of malignant pleural mesothelioma: Meet-

ing summary of the International Mesothelioma Interest Group Congress, September 11-14, 2012, Boston, Mass. J Thorac Cardiovasc Surg 2013; **145**: 909-10.
6. Thomas A, Chen Y, Yu T, Gill A, Prasad V. Distinctive clinical characteristics of malignant mesothelioma in young patients. Oncotarget 2015; **30**: 16766-73.
7. Rusch VW. Extrapleural pneumonectomy and extended pleurectomy/decortication for malignant pleural mesothelioma: the Memorial Sloan-Kettering Cancer Center approach. Ann Cardiothorac Surg 2012; **1**: 523-31.
8. 坪田紀明. 悪性胸膜中皮腫に対する胸膜切除術. 医事新報 2013; **4671**: 51-5.
9. 坪田紀明. 胸膜中皮腫の外科治療を巡る諸問題―EPPかP/Dか―. 日呼外会誌 2011; **25**: 687-94.

Extended pleurectomy/decortication for malignant pleural mesothelioma in a young female with no obvious macroscopic lesions in the visceral pleura

Yuki Nakajima[*1], *Hirohiko Akiyama*[*1], *Hiroyasu Kinoshita*[*1]
Yoshihito Iijima[*1], *Takako Matsumoto*[*2], *Hidetaka Uramoto*[*1]

[*1]Department of Thoracic Surgery, Saitama Cancer Center
[*2]Department of Thoracic Surgery, Saiseikai Kurihashi Hospital

Recently, the surgical treatment of pleurectomy/decortication (P/D) has been attracting attention as a part of radical treatment for malignant pleural mesothelioma. We encountered a case involving a female in her 20s with no obvious macroscopic lesions in the visceral pleura who underwent extended P/D for malignant pleural mesothelioma. The patient was a 25-year-old female with no history of exposure to asbestos. She became aware of pain in her left chest from 1 year prior to presentation, for which pleural inflammation was suspected, antibiotics were prescribed, and the symptoms resolved. The symptoms recurred 2 months ago and left pleural effusion was observed. It was diagnosed as epithelial malignant pleural mesothelioma upon conducting a pleural biopsy. A left extended P/D was carried out. Although hardly any macroscopic lesions were observed in the visceral pleura, it was possible to carry out complete resection macroscopically (total visceral resection). Intraoperative bleeding and pulmonary fistulas were within the acceptable range, there were no postoperative complications, and the patient was discharged from hospital on Day 7 after surgery. There were no differences between the immediate post- and preoperative PS, and anticancer treatment was initiated on Day 32 after surgery.

© The Japanese Association for Chest Surgery (JACS)